

М. П. БЫКОВ

*Развитие головного
мозга*

*Топография отделов
головного мозга*

Ромбовидный мозг

Средний мозг

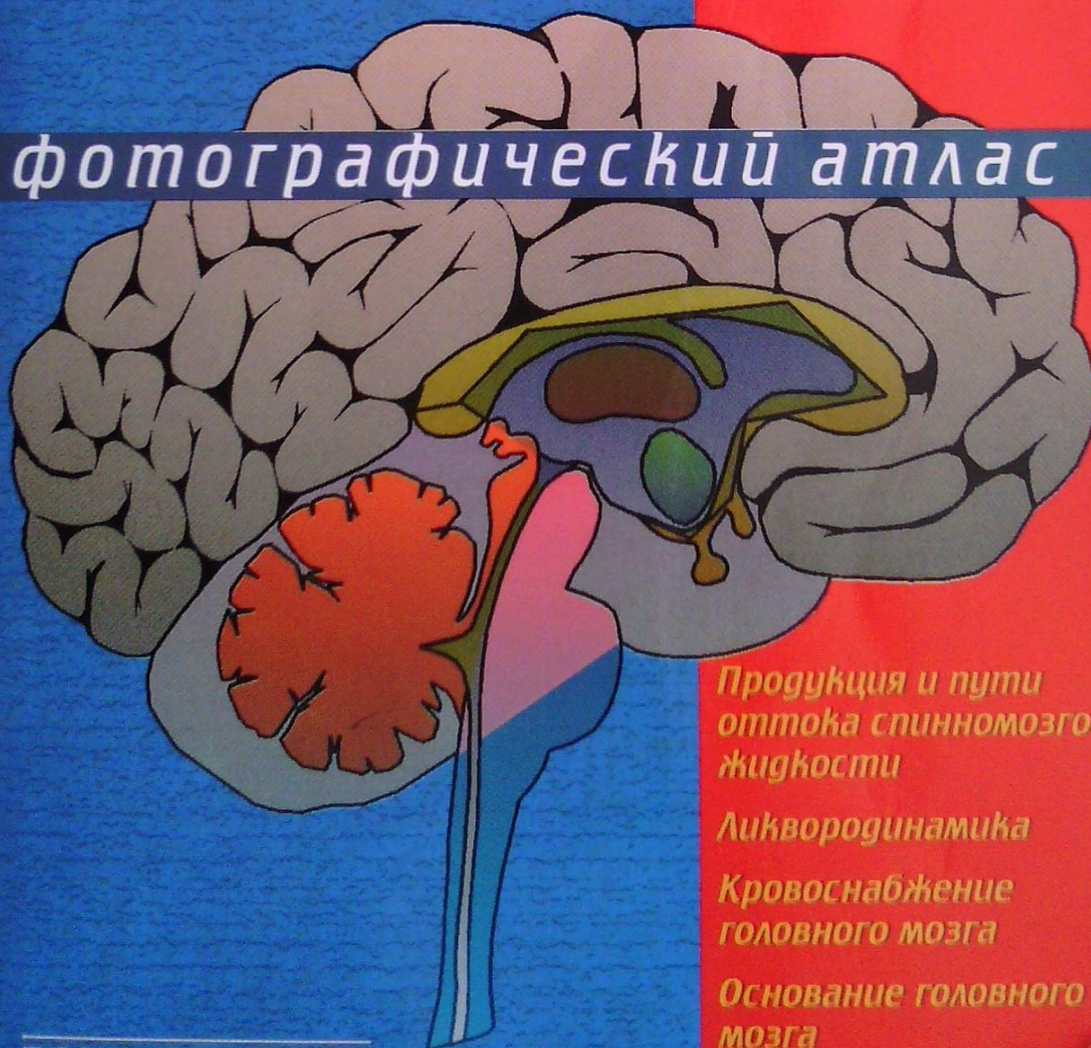
Передний мозг

*Оболочки головного
мозга*

АНАТОМИЯ

ГОЛОВНОГО МОЗГА

фотографический атлас



*Продукция и пути
оттока спинномозговой
жидкости*

Ликвородинамика

*Кровоснабжение
головного мозга*

*Основание головного
мозга*

*Места выхода
черепных нервов*

практическая медицина

М. П. БЫКОВ

АНАТОМИЯ ГОЛОВНОГО МОЗГА

**Фотографический
атлас**

практическая медицина

Москва ■ 2009

УДК 611.81 (084.121) (075.8)
ББК 28.706я73
Б95

Быков М. П.

Б95 Анатомия головного мозга. Фотографический атлас. — М.:
Практическая медицина, 2009. — 96 с.: ил.

ISBN 978-5-98811-122-1

Настоящий атлас анатомии головного мозга человека содержит фотографии нативных препаратов и срезов головного мозга, не измененных уплотняющими жидкостями и консервантами. Ввиду естественности изображений снимки удовлетворяют практической потребности и служат полезным дополнением к существующим учебникам и атласам.

В атласе использована международная анатомическая терминология с официальными эквивалентами на русском и английском языках. За основу взяты латинские термины.

Для студентов медицинских вузов, неврологов, нейрохирургов.

УДК 611.81 (084.121) (075.8)
ББК 28.706я73

ISBN 978-5-98811-122-1

© М. П. Быков, 2009

© «практическая медицина», 2009

СОДЕРЖАНИЕ

Развитие головного мозга	5
Топография отделов головного мозга	10
Ромбовидный (задний) мозг	14
Продолговатый мозг.....	14
Мост.....	18
Мозжечок.....	20
IV желудочек.....	28
Средний мозг	30
Крыша среднего мозга.....	30
Ножки мозга.....	34
Водопровод мозга.....	34
Передний мозг	35
Промежуточный мозг.....	35
Таламический мозг.....	35
Таламус.....	35
Эпиталамус.....	39
Метаталамус.....	39
Гипоталамус.....	39
III желудочек.....	40
Конечный мозг.....	42
Полушария большого мозга.....	42
Обонятельный мозг.....	42
Мозолистое тело.....	44
Свод.....	45
Кора большого мозга.....	46
Боковые желудочки.....	53
Базальные ядра.....	59

Оболочки головного мозга	61
Твердая оболочка	62
Паутинная оболочка	66
Мягкая оболочка	68
Продукция и пути оттока спинномозговой жидкости. Ликвородинамика	69
Кровоснабжение головного мозга	70
Артерии большого мозга.....	70
Артерии мозжечка и ствола мозга	72
Венозный отток	72
Основание головного мозга.	
Места выхода (входа) черепных нервов	73
Предметный указатель	83

РАЗВИТИЕ ГОЛОВНОГО МОЗГА

Развитие центральной нервной системы из наружного зародышевого листка характеризуется ограниченным скоплением серого вещества (преимущественно состоит из нервных клеток) и белого вещества (аксоны нервных клеток) с формированием нервной трубки. В процессе эмбриогенеза деление нервной трубки на два отдела дает начало развитию головного и спинного мозга. Ее краниальный расширенный отдел представляет зачаток головного мозга. Впоследствии эта часть делится на **три** первичных мозговых пузыря (рис. 1):

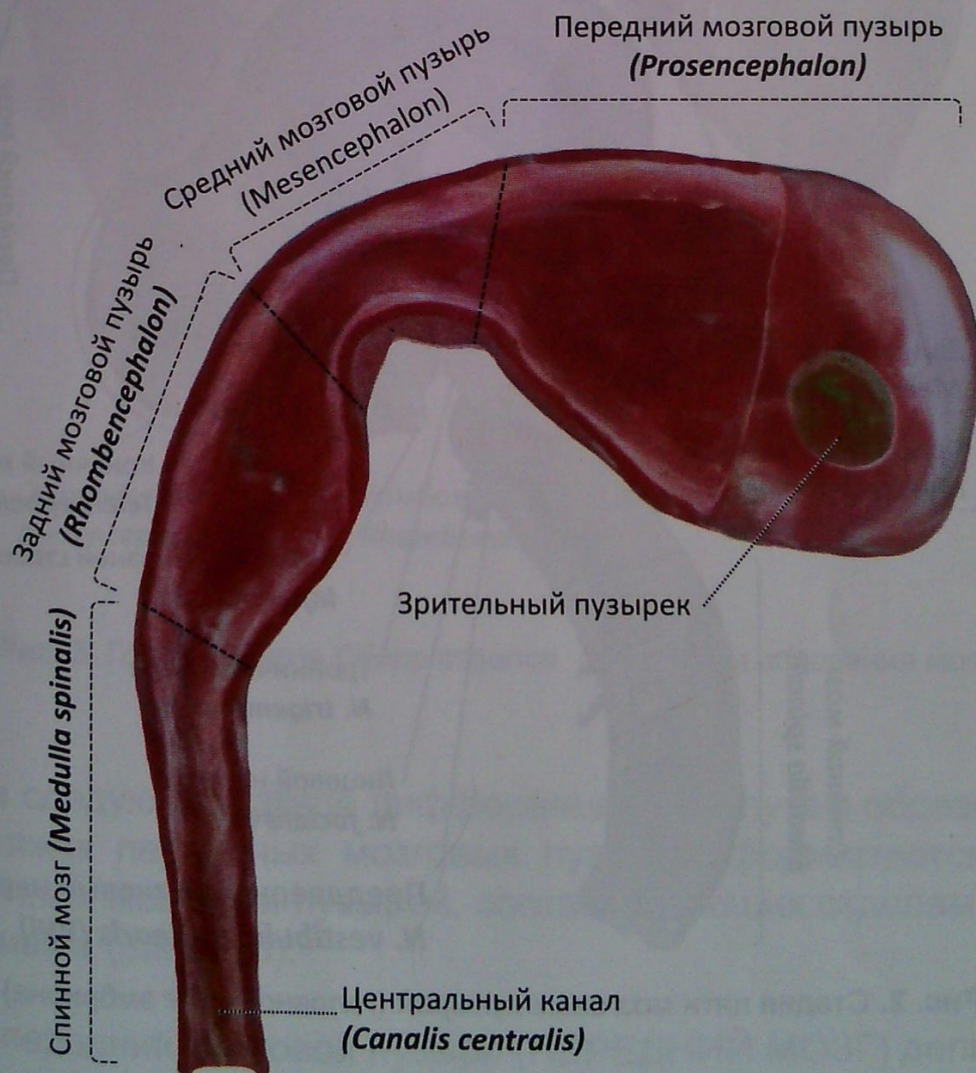


Рис. 1. Стадия трех мозговых пузырей (головной мозг эмбриона)

- **передний мозговой пузырь** (ПЕРЕДНИЙ МОЗГ)
(*prosencephalon*; forebrain);
- **средний мозговой пузырь** (СРЕДНИЙ МОЗГ)
(*mesencephalon*; midbrain);
- **задний мозговой пузырь** (РОМБОВИДНЫЙ МОЗГ)
(*rhombencephalon*; hindbrain).

Одновременно с ростом мозговых пузырей подвергается изменениям внешний вид и форма нервной трубки, изменяется форма ее полости в соответствии с каждым отделом головного мозга. Стенка мозгового пузыря формирует определенный отдел головного мозга, а образовавшиеся полости имеют специфическую форму и носят название желудочков головного мозга. Содержимое желудочков мозга — **спинномозговая жидкость** (*liquor cerebrospinalis*; cerebrospinal fluid).

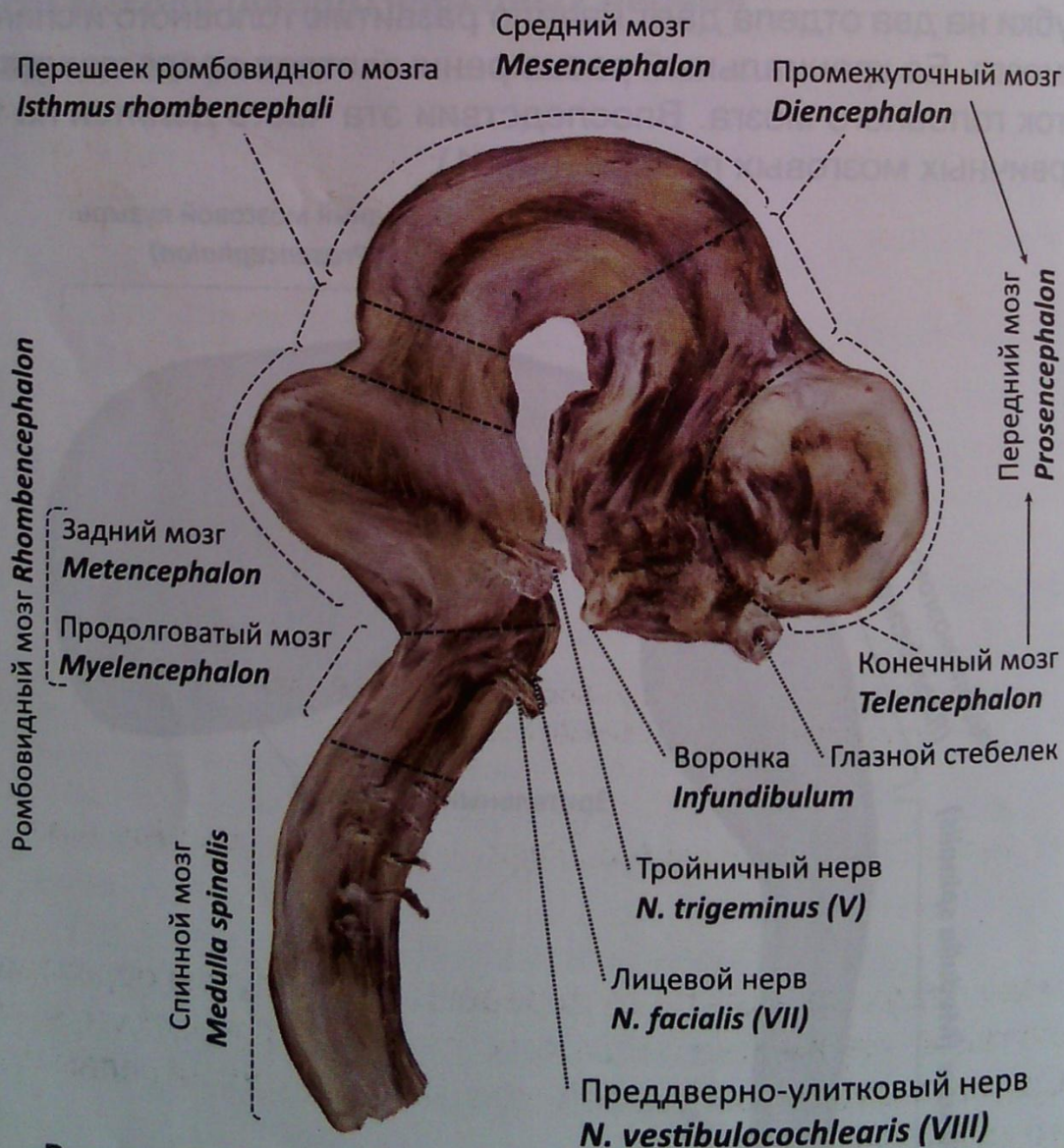


Рис. 2. Стадия пяти мозговых пузырей (головной мозг эмбриона)

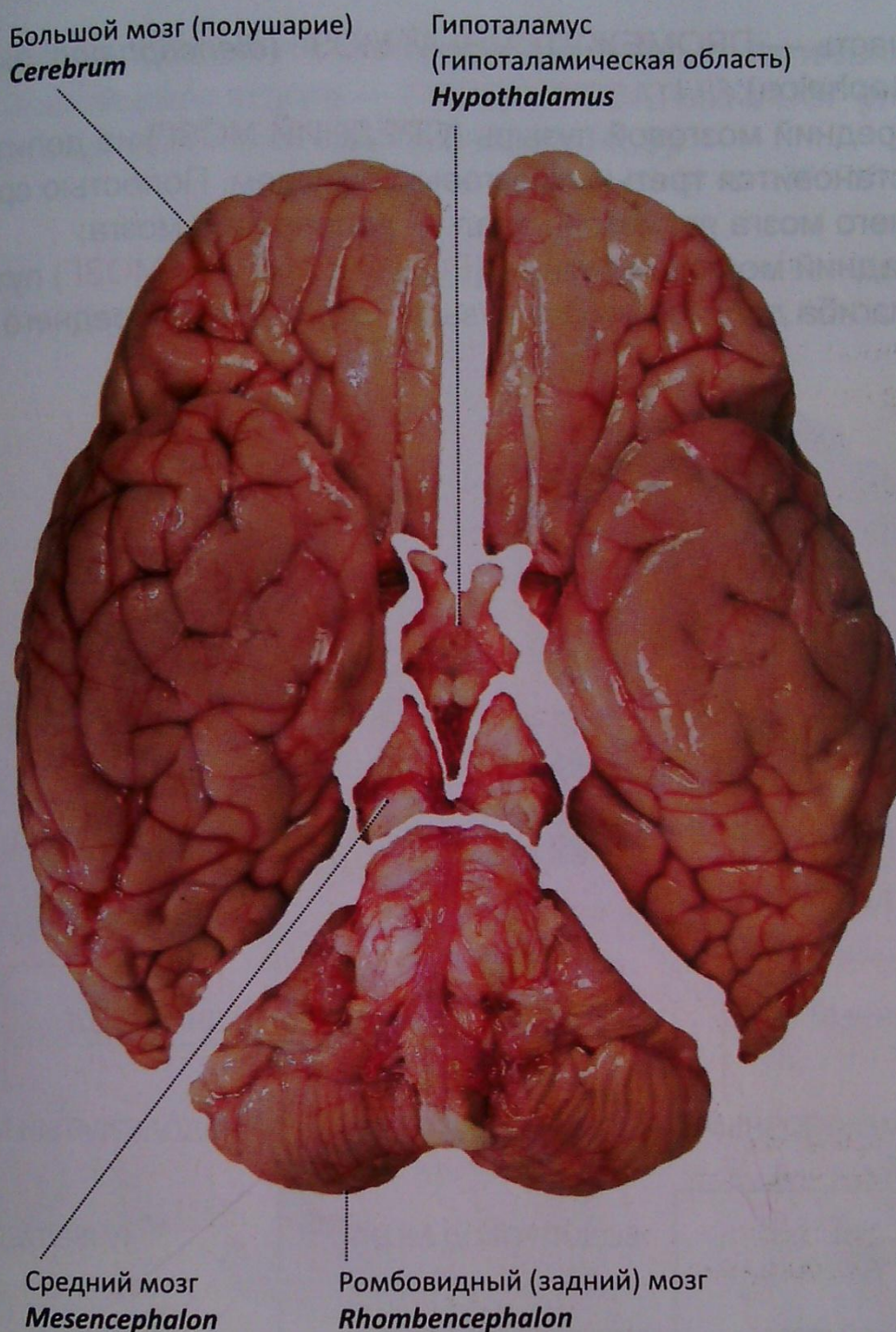
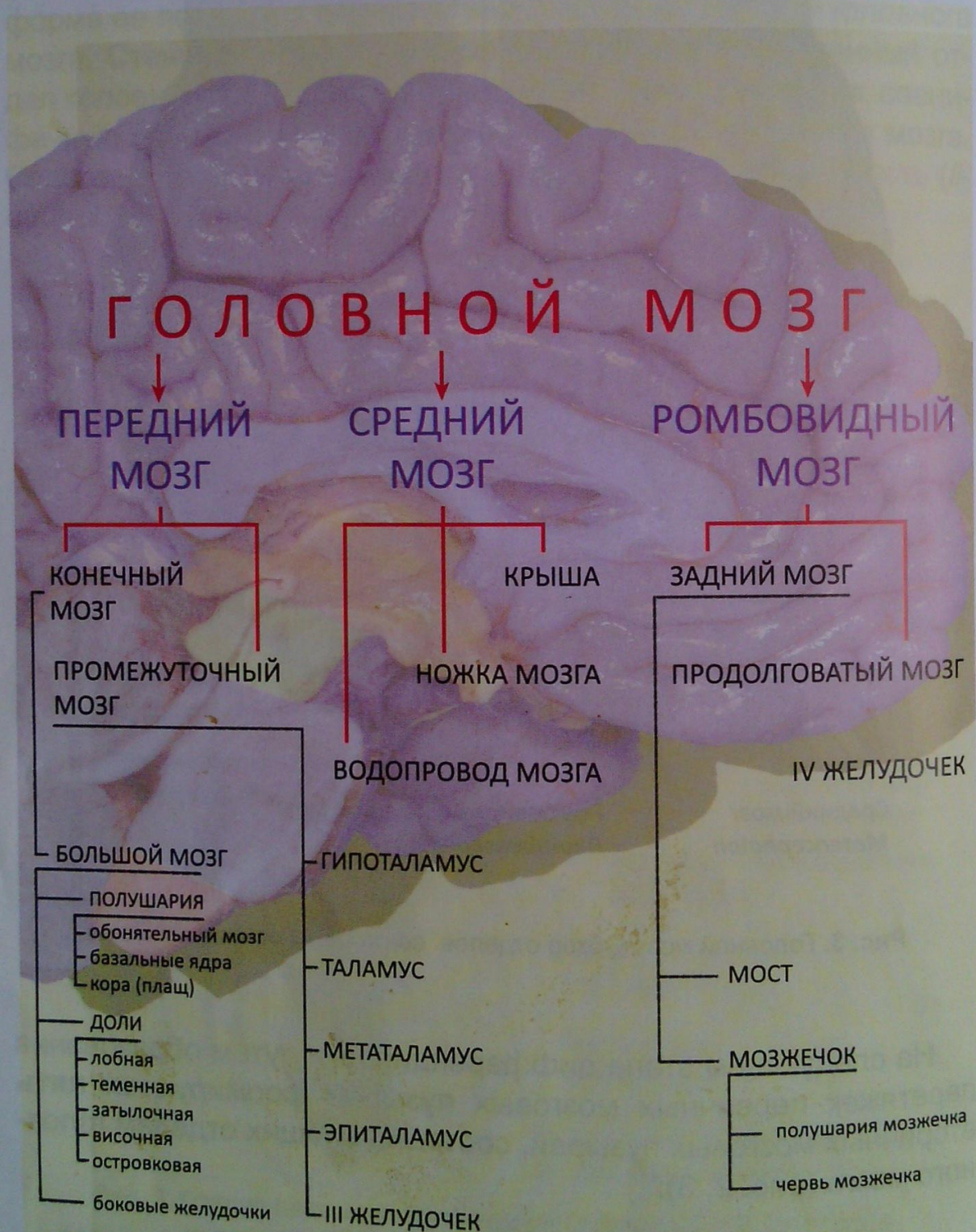

Рис. 3. Головной мозг. Обзор отделов со стороны основания мозга

На следующем этапе дифференцировки путем образования перетяжек первичных мозговых пузырей формируются **пять** вторичных мозговых пузырей, соответствующих отделам головного мозга (рис. 2, 3):

- передний мозговой пузырь (**ПЕРЕДНИЙ МОЗГ**) делится на два пузыря: первый, передняя часть — **КОНЕЧНЫЙ МОЗГ** (*telencephalon*; *telencephalon*) и второй, задняя

- часть — **ПРОМЕЖУТОЧНЫЙ МОЗГ** (*diencephalon*; *diencephalon*);
- средний мозговой пузырь (**СРЕДНИЙ МОЗГ**) не делится и становится третьим мозговым пузырем. Полостью среднего мозга является канал — водопровод мозга;
 - задний мозговой пузырь (**РОМБОВИДНЫЙ МОЗГ**) путем изгиба делится на два пузыря (отдела): из переднего от-



дела — **ЗАДНИЙ МОЗГ** (*metencephalon*; *metencephalon*) и из заднего отдела — **ПРОДОЛГОВАТЫЙ МОЗГ** (*myelencephalon*; *myelencephalon*) (рис. 4, 5):

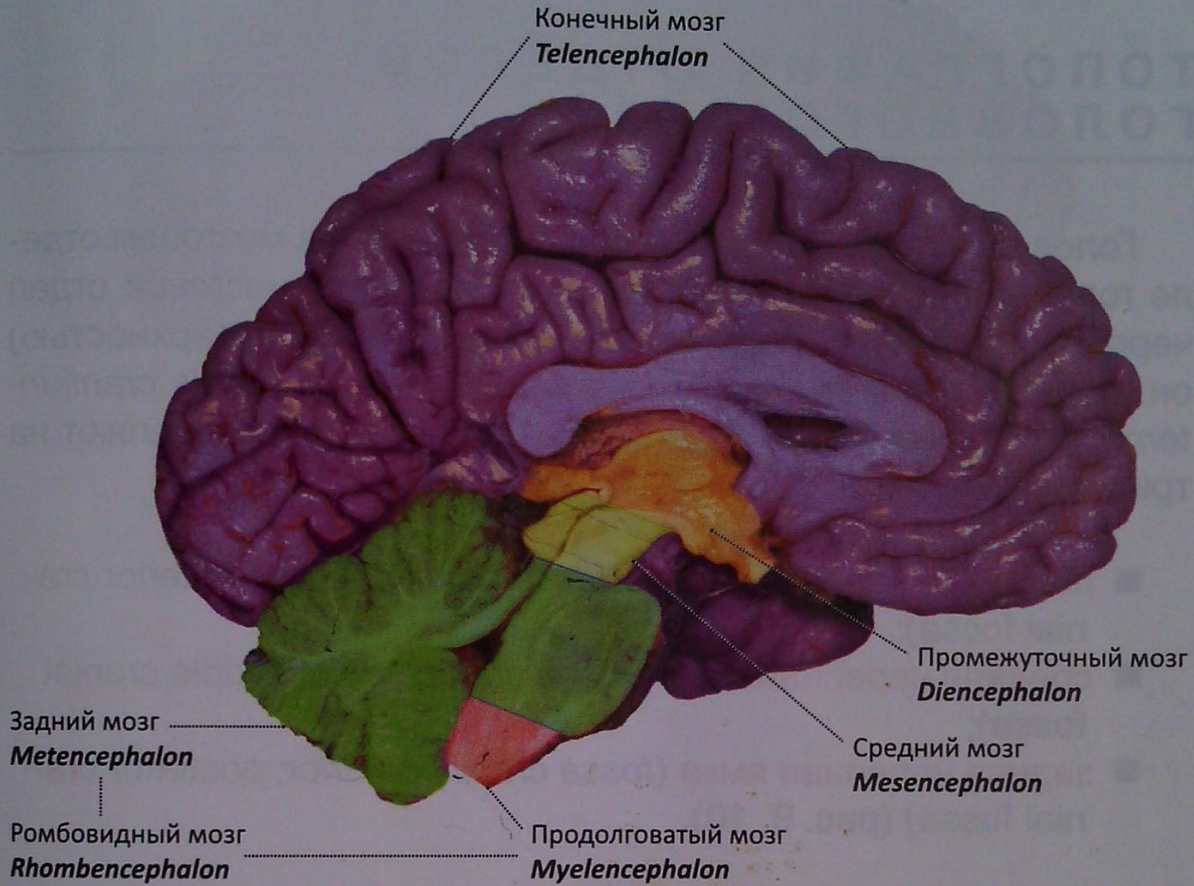


Рис. 5. Отделы головного мозга.
Медиальная поверхность

ТОПОГРАФИЯ ОТДЕЛОВ ГОЛОВНОГО МОЗГА

Головной мозг с оболочками располагается в мозговом отделе головы, костной основой которого является мозговой отдел черепа (рис. 6, 7, 8). Своим основанием (нижней поверхностью) он прилегает к **внутреннему основанию черепа** (*basis cranii interna*; *internal surface of cranial base*). Его условно разделяют на три черепные ямки:

- **передняя черепная ямка** (*fossa cranii anterior*; *anterior cranial fossa*);
- **средняя черепная ямка** (*fossa cranii media*; *middle cranial fossa*);
- **задняя черепная ямка** (*fossa cranii posterior*; *posterior cranial fossa*) (рис. 9, 10).

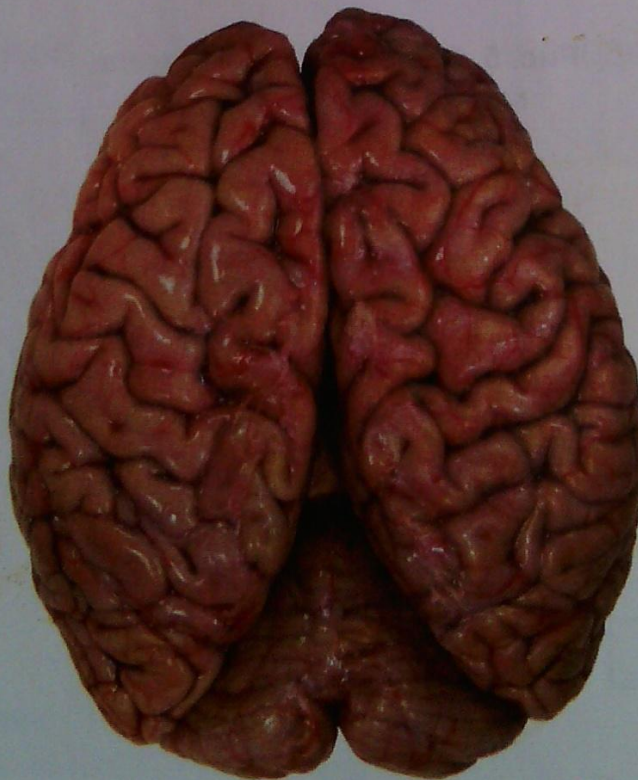

Рис. 6. Головной мозг. Мягкая и паутинная оболочки сохранены.
Вид сверху

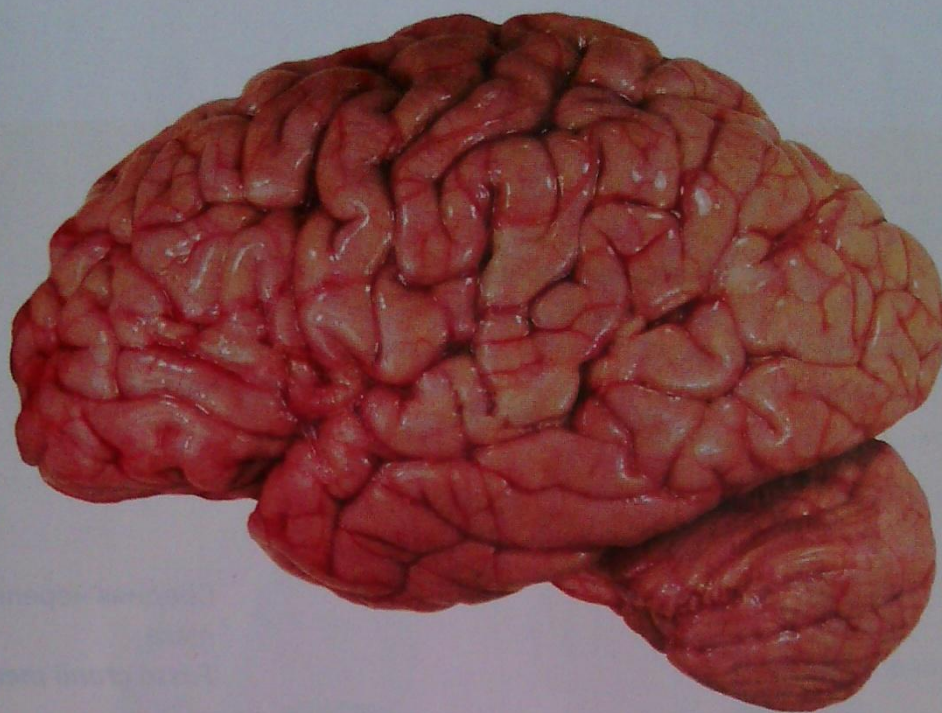


Рис. 7. Головной мозг.
Сбоку

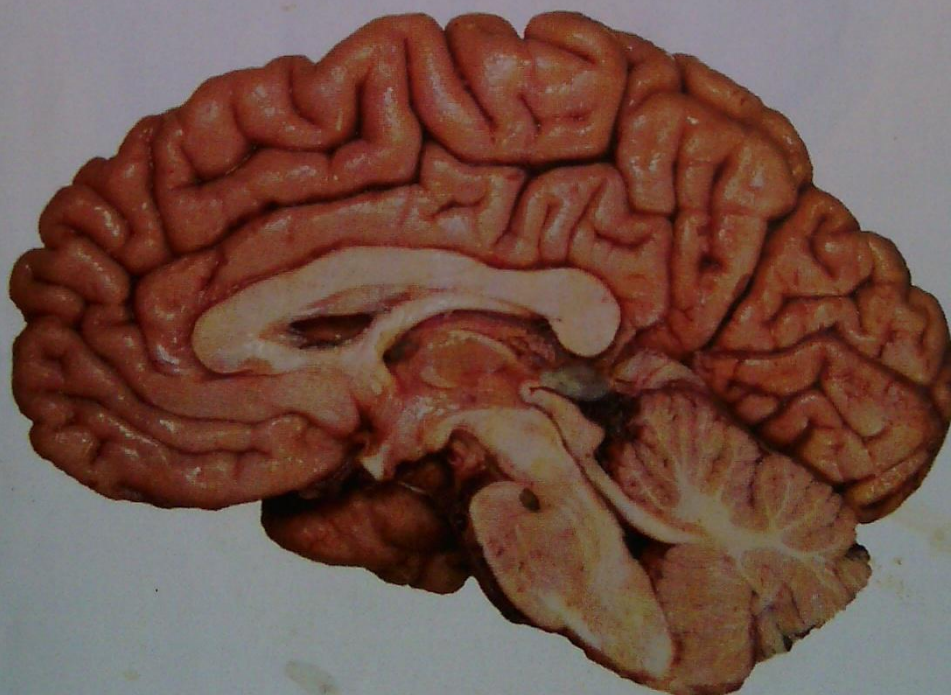


Рис. 8. Полушарие большого мозга и мозжечка.
Медиальная поверхность

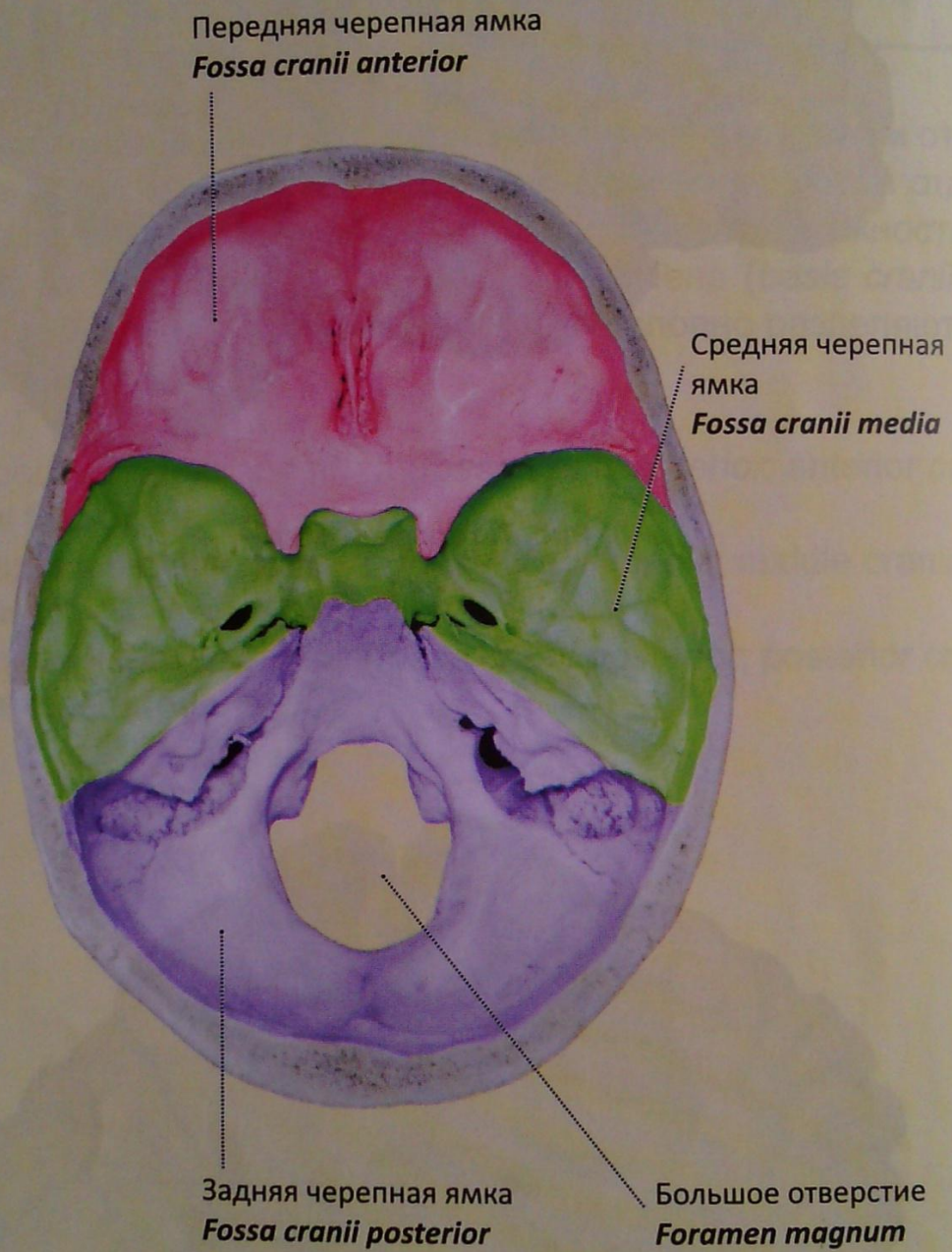


Рис. 9. Внутреннее основание черепа, черепные ямки

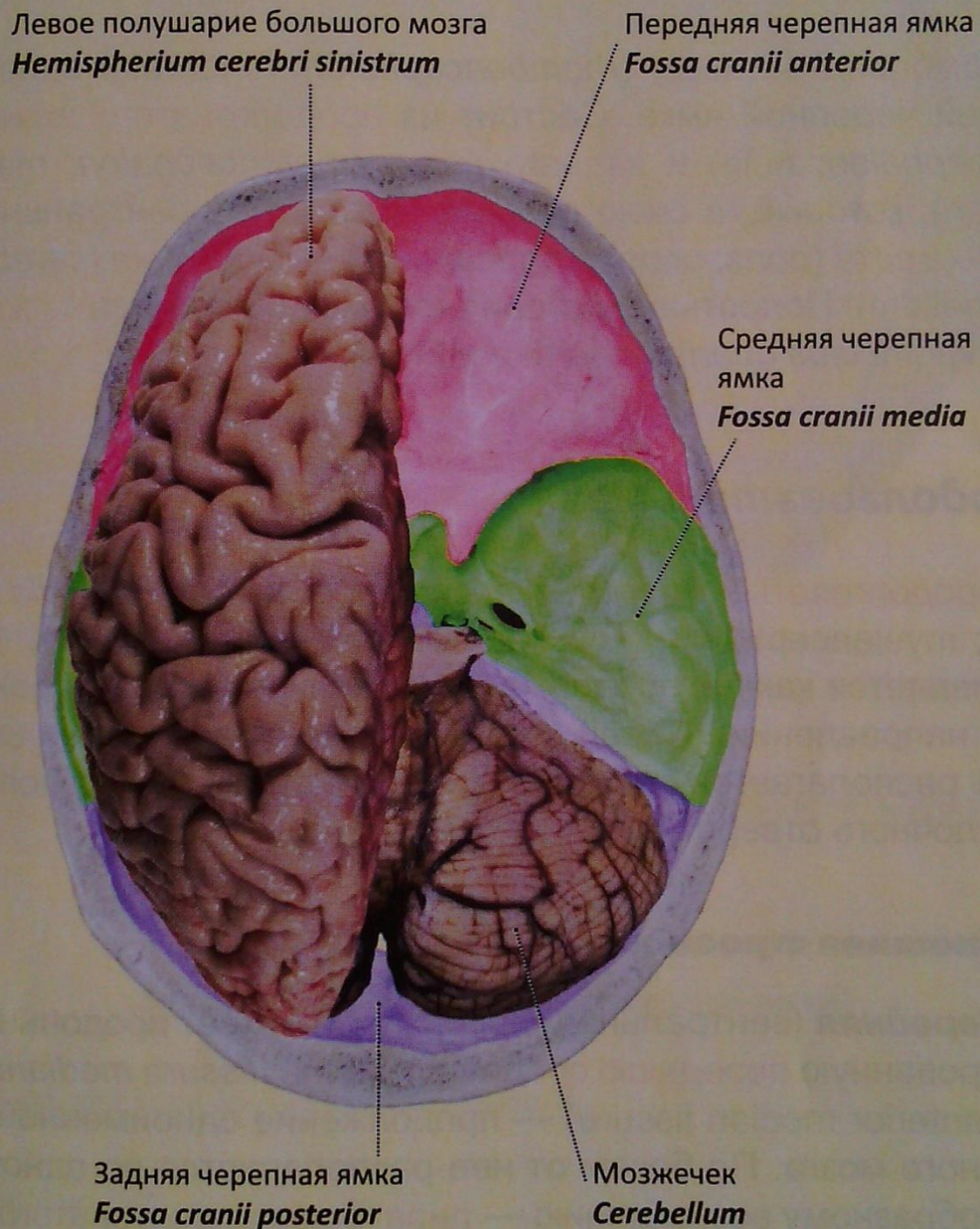


Рис. 10. Проекция полушария большого мозга и мозжечка на черепные ямки

РОМБОВИДНЫЙ (ЗАДНИЙ) МОЗГ

Ромбовидный мозг (*rhombencephalon*; *hindbrain*) залегает в задней черепной ямке. Состоит из продолговатого мозга (*myelencephalon*; *bulb*) и заднего мозга (*metencephalon*; *metencephalon*), который, в свою очередь, состоит из вентральной части — моста (*pons*; *pons*) и дорсальной — мозжечка (*cerebellum*; *cerebellum*). Полостью ромбовидного мозга является IV желудочек (*ventriculus quartus*; *fourth ventricle*).

Продолговатый мозг

Продолговатый мозг (*myelencephalon*, *bulbus*, *medulla oblongata*; *myelencephalon*, *bulb*, *medulla oblongata*) (рис. 11, 12, 20, 21) является как бы продолжением спинного мозга в краниальном направлении. Своей передней (вентральной) поверхностью располагается на скате (затылочной кости) до большого затылочного отверстия.

Внешнее строение

Передняя (вентральная) поверхность имеет продольно ориентированную переднюю срединную щель (*fissura mediana anterior*, *anterior median fissure*) — продолжение одноименной щели спинного мозга. По бокам от нее располагаются по одному валикообразному возвышению — пирамида продолговатого мозга (*pyramis medullae oblongatae*; *pyramid*) (рис. 12), морфологической основой которых являются аксоны нейронов, формирующие нисходящие двигательные проводящие (пирамидные) пути. На границе продолговатого и спинного мозга пирамиды образуют частичный перекрест — перекрест пирамид (*decussatio pyramidum*; *decussation of pyramids*).

Латеральнее пирамид располагаются парные (слева и справа) удлинненно-овальной формы оливы (*olivae*; *inferior olivae*), от-

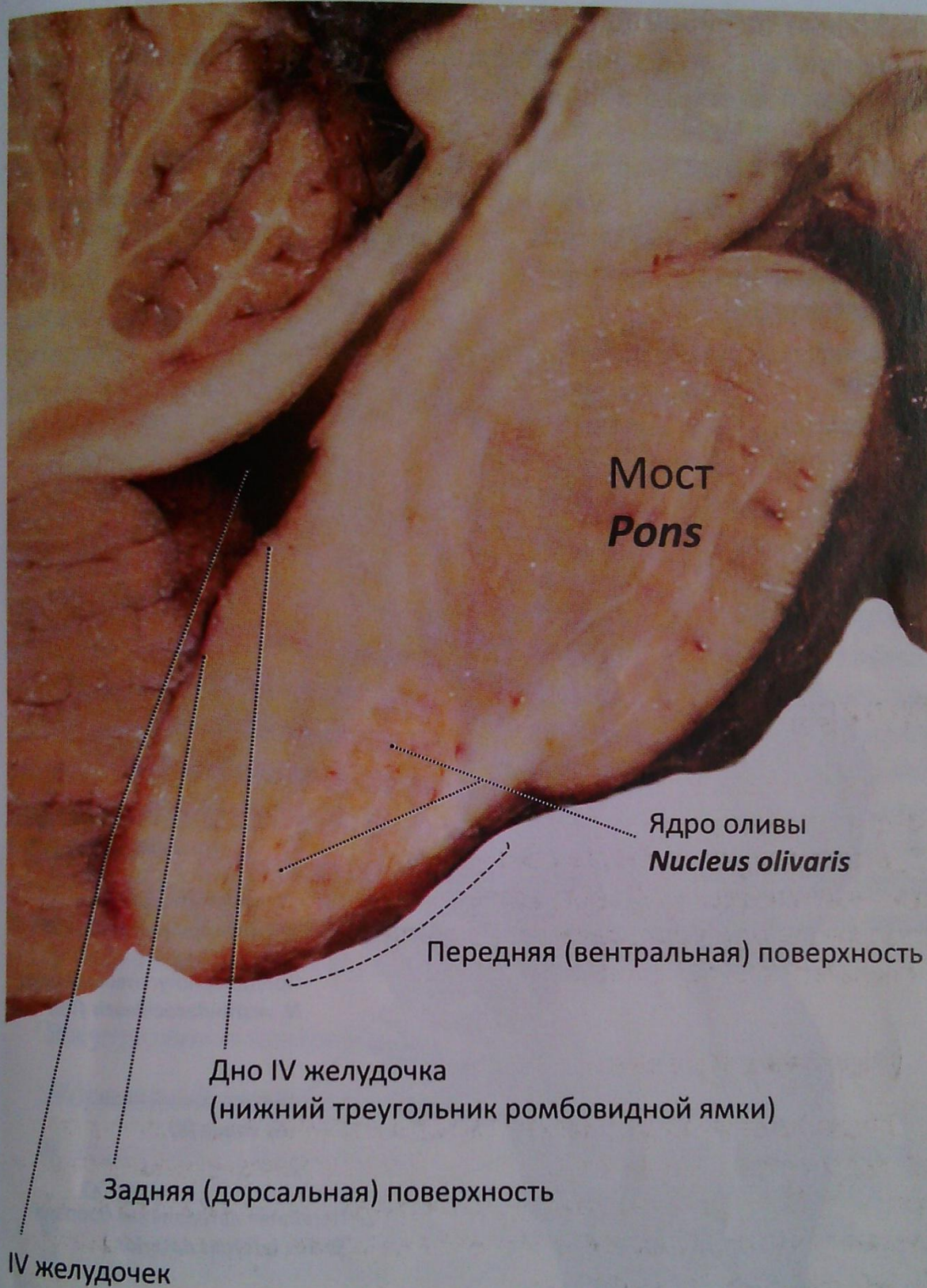

Рис. 11. Продолговатый мозг, мост, IV желудочек.
Разрез в сагиттальной плоскости,
медialная поверхность

деленные от пирамид **передней латеральной бороздой** (*sulcus anterolateralis; anterolateral sulcus*), которая прерывается у нижнего полюса оливы **передними наружными дугообразными во-**

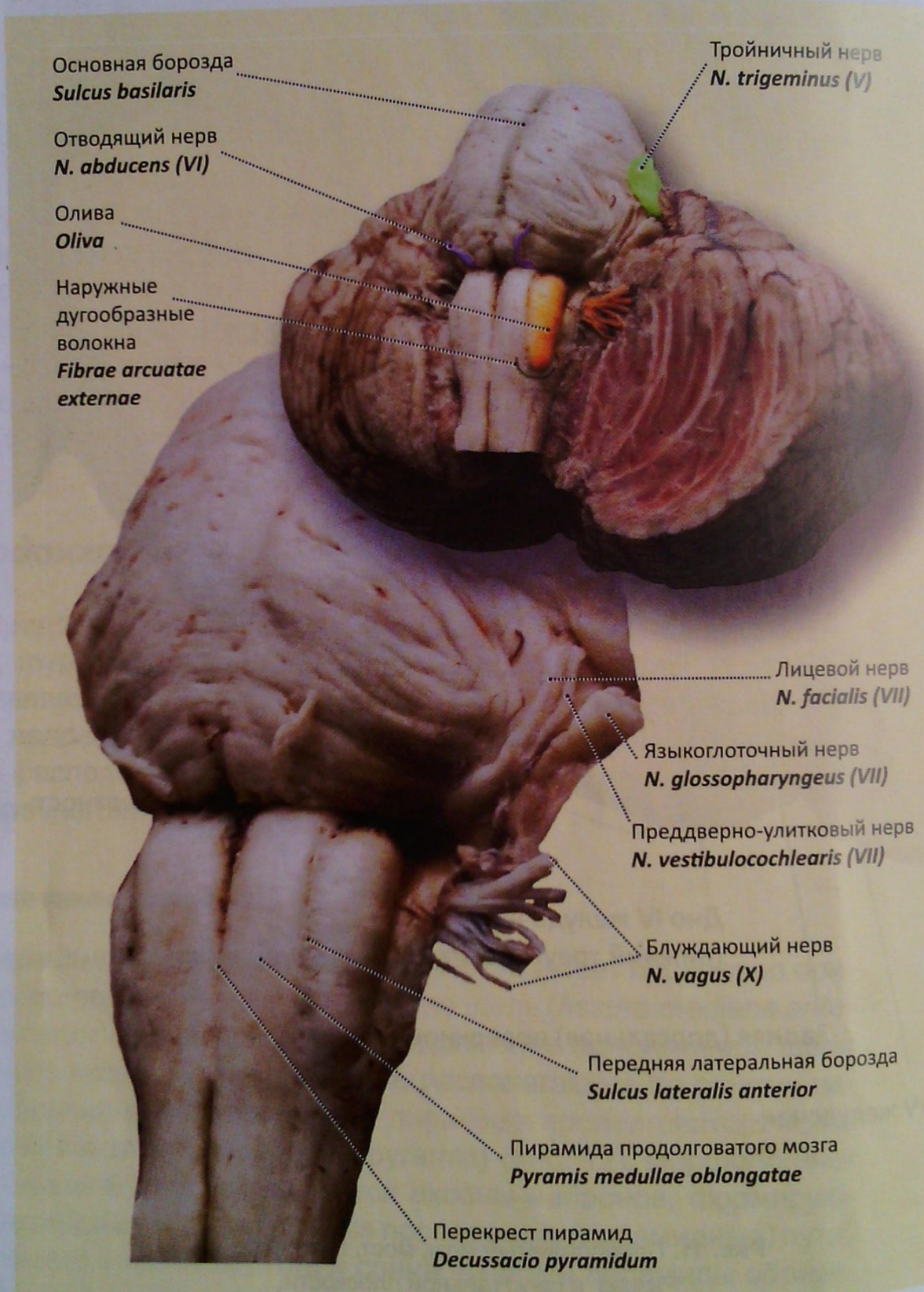


Рис. 12. Ромбовидный мозг. Продолговатый мозг, мост снизу и несколько сбоку. Вентролатеральная поверхность продолговатого мозга

локнами (*fibrae arcuatae externae anteriores*; *anterior external arcuate fibres*) (рис. 12).

Задняя (дорсальная) поверхность несет продольно ориентированную **заднюю срединную борозду** (*sulcus medianus posterior*; *posterior median sulcus*) как продолжение борозды спинного мозга. Ограниченные снаружи **задней латеральной бороздой** (*sulcus posterolateralis*; *posterolateral sulcus*), формируются **задние канатики** (*funiculi posteriores*; *posterior funiculi*), каждый из которых **задней промежуточной бороздой** (*sulcus intermedius posterior*; *posterior intermediate sulcus*) условно делится на два пучка. Медиально расположенный **тонкий пучок** (*fasciculus gracilis*; *cracile fasciculus*) — Голля и латеральный **клиновидный пучок** (*fasciculus cuneatus*; *cuneate fasciculus*) — Бурдаха. Каждый из пучков, направляясь кверху, заканчивается бугорками: **бугорок клиновидного ядра** (*tuberculum cuneatum*; *cuneate tubercle*) и **бугорок тонкого ядра** (*tuberculum gracile*; *gracile tubercle*). Морфологической основой этих бугорков являются скопления нейронов и ядра — тонкое и клиновидное. В этих ядрах заканчиваются проходящие в задних канатиках спинного мозга восходящие проводящие пути. Вверху задняя латеральная борозда затухает, прерываемая овальной формы утолщением, как продолжение заднего и латерального канатиков — **нижняя мозжечковая ножка** (*pedunculus cerebellaris inferior*; *inferior cerebellar peduncle*). Обе ножки, правая и левая, ограничивают нижний треугольник ромбовидной ямки (дно IV желудочка) (см. рис. 20, 21).

Внутреннее строение

Ядра продолговатого мозга:

- **комплекс нижней оливы: ядра нижней оливы** (*complexus olivaris inferior*; *inferior olivary complex*) (см. рис. 11, 29);
- **ретикулярные ядра** (*nuclei reticulares*; *reticular nuclei*);
- **ядра IX–XII черепных нервов:**
 - **ядро языкоглоточного нерва** (*nucleus nervi glossopharyngei*; *nucleus of glossopharyngeal nerve*) (IX);
 - **ядро блуждающего нерва** (*nucleus nervi vagi*; *nucleus of vagus nerve*) (X);
 - **ядро добавочного нерва** (*nucleus nervi accessorii*; *nucleus of accessorius nerve*) (XI);
 - **ядро подъязычного нерва** (*nucleus nervi hypoglossi*; *nucleus of hypoglossal nerve*) (IX).

Мост

Мост (*pons*; **pons**) (рис. 11, 12, 13, 29). Синтопия моста: сзади четко отграничен от верхней части продолговатого мозга поперечно идущей бороздой; спереди граничит с парной **ножкой мозга** (*pedunculus cerebri*; **cerebral peduncle**) (рис. 13, 22); латерально граничит со **средними мозжечковыми ножками** (*pedunculi cerebellares medii*; **middle cerebellar peduncles**) (рис. 13). Условной линией, отделяющей мост от средних моз-

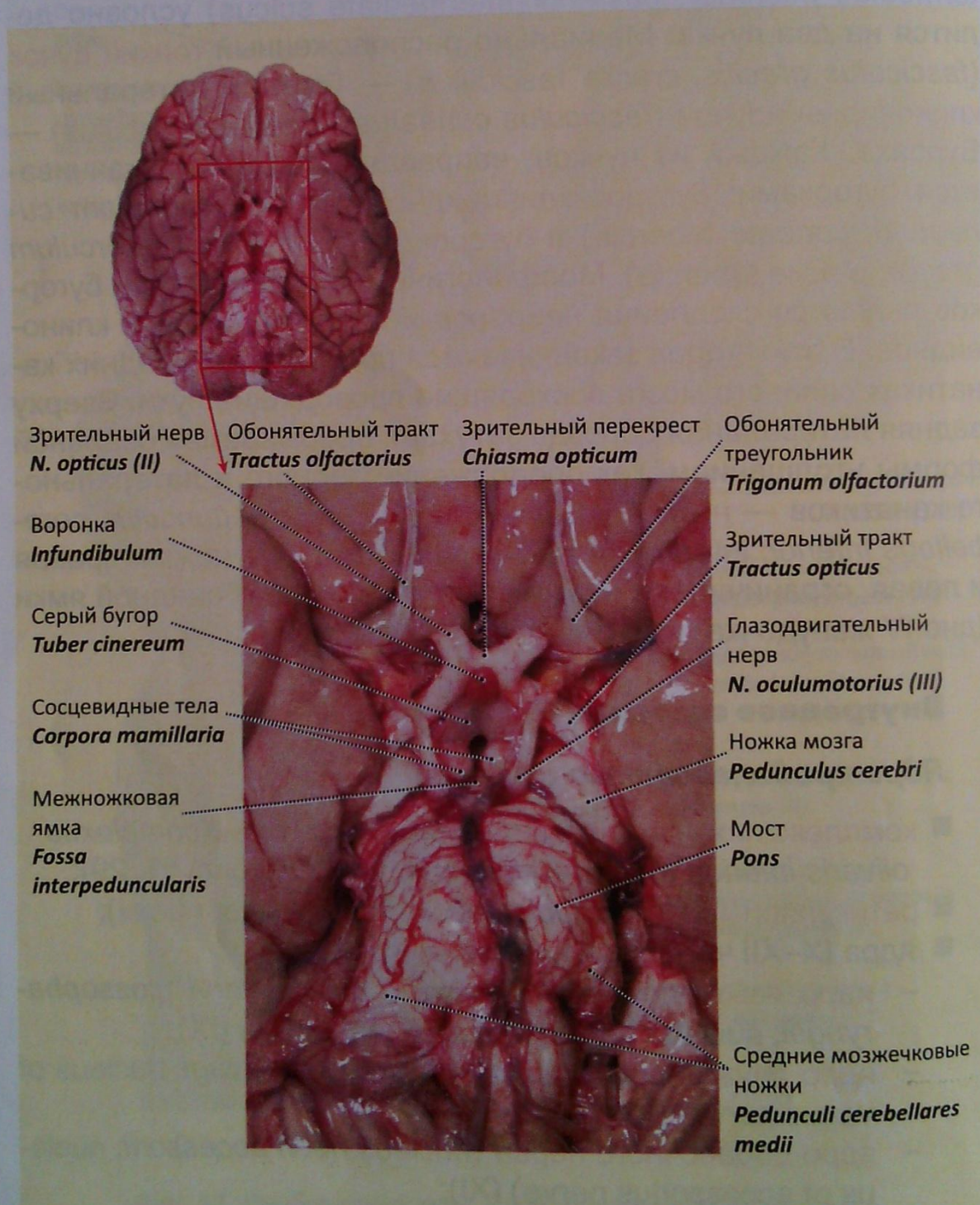


Рис. 13. Мост. Вид со стороны основания мозга

жечковых ножек, служит воображаемая линия, проведенная через корешки тройничного и лицевого нервов (*linea trigemino-facialia*).

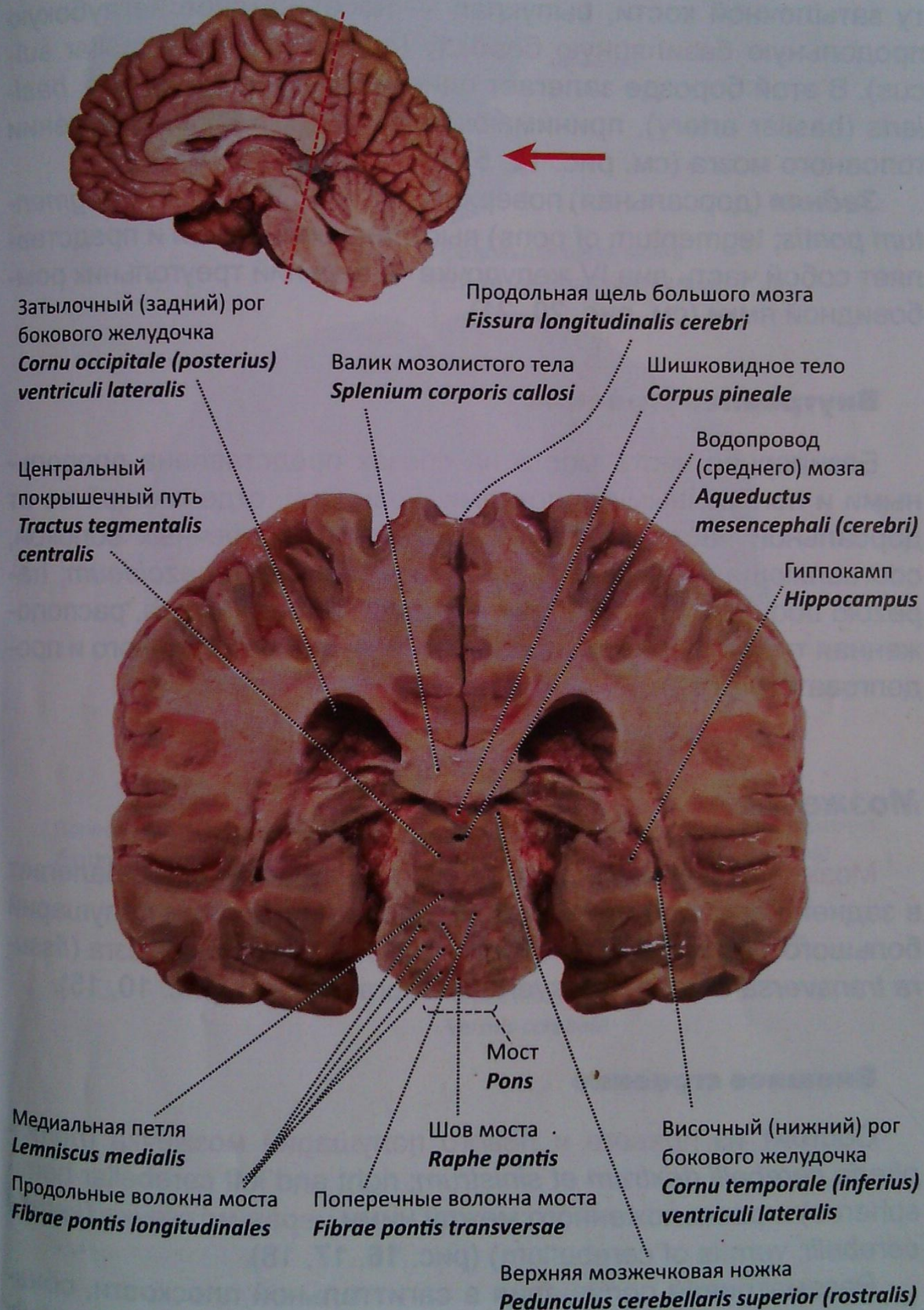


Рис. 14. Большой мозг, мост. Фронтальный разрез через шишковидное тело. Вид спереди

Внешнее строение

Передняя (вентральная) поверхность: **базиллярная часть моста** (*pars basilaris pontis*; **basilar part of pons**) прилегает к скасту затылочной кости, выпуклая — несет на себе неглубокую продольную **базиллярную борозду** (*sulcus basilaris*; **basilar sulcus**). В этой борозде залегает одноименная артерия — *a. basilaris* (**basilar artery**), принимающая участие в кровоснабжении головного мозга (см. рис. 12, 51).

Задняя (дорсальная) поверхность: **покрышка моста** (*tegmentum pontis*; **tegmentum of pons**) выстлана эпендимой и представляет собой часть дна IV желудочка — верхний треугольник ромбовидной ямки (см. рис. 20, 21).

Внутреннее строение

Базиллярная часть моста на срезах представлена продольными и поперечными волокнами. Границей, отделяющей ее от дорсальной части моста, служит пучок поперечных волокон, составляющих **трапецевидное тело** (*corpus trapezoideum*; **trapezoid body**) (рис. 14). Ретикулярная формация моста, расположенная тут же, является продолжением таковой спинного и продолговатого мозга.

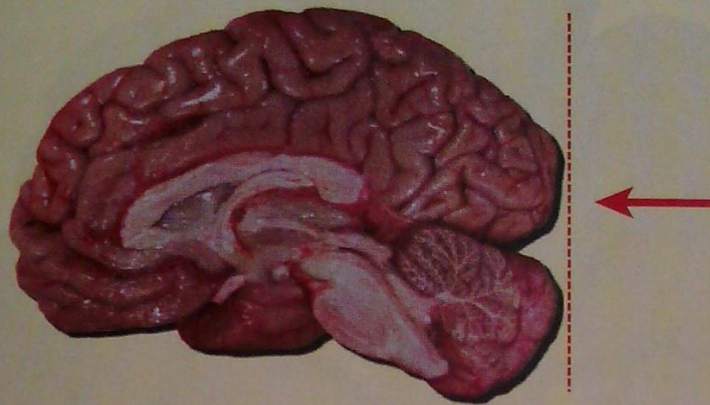Мозжечок

Мозжечок (*cerebellum*; **cerebellum**) — малый мозг. Залегает в задней черепной ямке, под затылочными долями полушарий большого мозга, отделен от них **поперечной щелью мозга** (*fissura transversa cerebri*; **transverse cerebral fissure**) (рис. 10, 15).

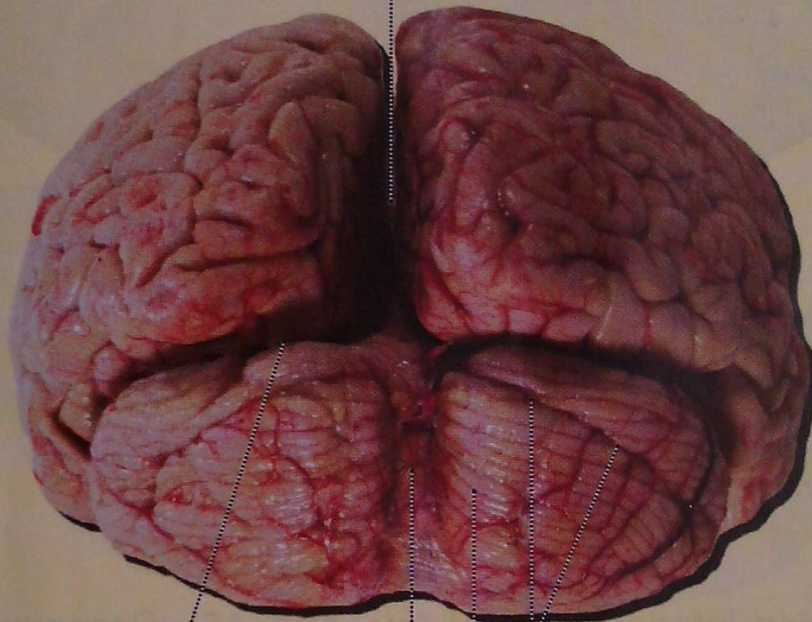
Внешнее строение

Состоит из **правого и левого полушарий мозжечка** (*hemisphera cerebelli dextrum et sinistrum*; **right and left cerebellar hemispheres**) и расположенного между ними **червя мозжечка** (*vermis cerebelli*; **vermis of cerebellum**) (рис. 16, 17, 18).

Рассматривая полушария в сагиттальной плоскости, обнаруживаем **горизонтальную щель мозжечка** (*fissura horizontalis cerebelli*; **horizontal fissure**), которая отделяет **верхнюю поверхность** (*facies superior*; **superior surface**) полушария от **нижней**



Продольная щель мозга
Fissura longitudinalis cerebri



Поперечная щель мозга
Fissura transversa cerebri

Горизонтальная щель мозжечка
Fissura horizontalis cerebelli

Правое полушарие мозжечка
Hemispheria cerebelli dextrum

Червь мозжечка
Vermis cerebelli

Рис. 15. Мозжечок, полушария большого мозга.
Вид сзади. Мозговые оболочки сохранены

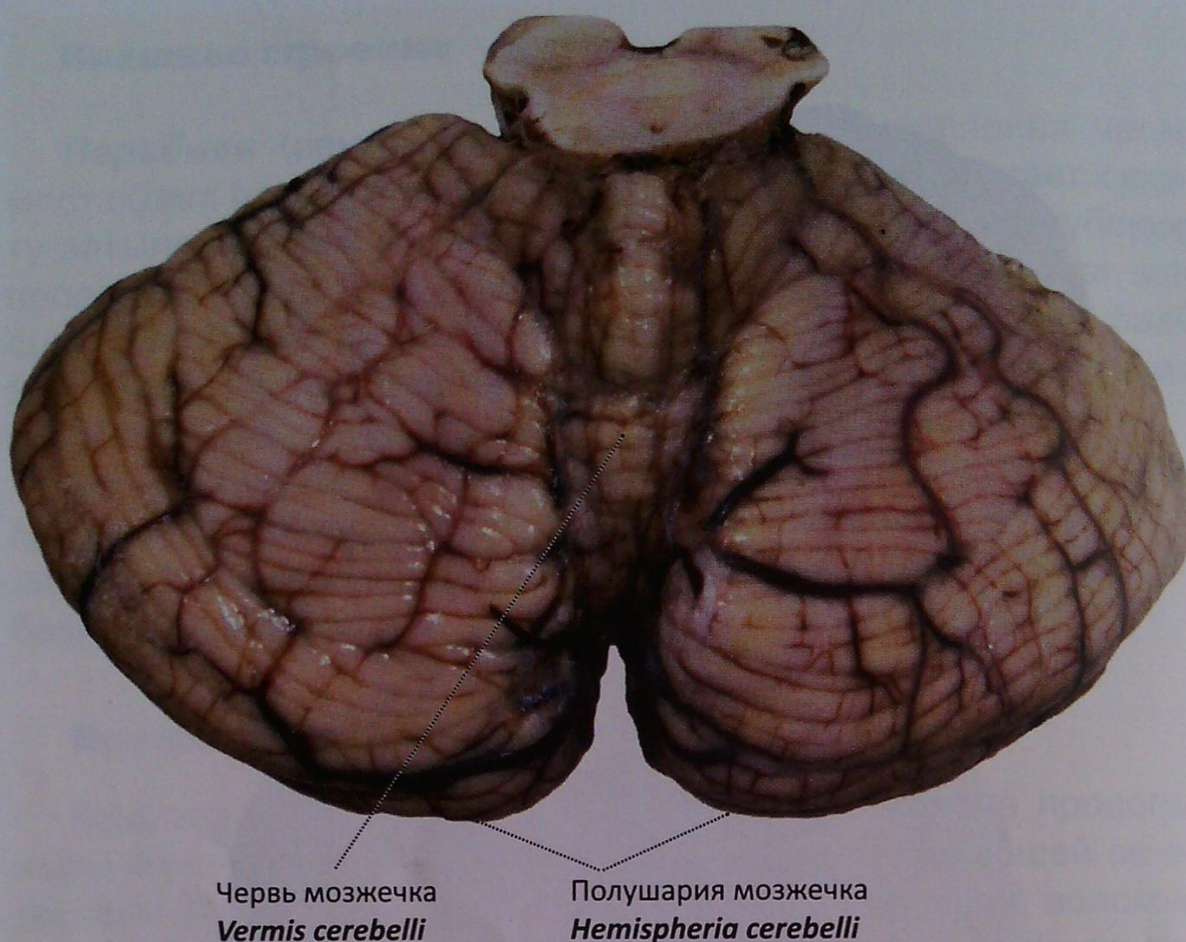


Рис. 16. Мозжечок с оболочками. Вид сверху

(*facies inferior, inferior surface*) (см. рис. 15). Поверхности полушарий покрыты бороздами, отделяющими друг от друга извилины — **листки мозжечка** (*folia cerebelli; cerebellar folia*). Совокупность борозд обособляет **долинку мозжечка** (*vallecula cerebelli; vallecula cerebelli*) (рис. 17): **кочочок** (*flocculus; flocculus*) (нижняя поверхность полушарий у основания средней мозжечковой ножки) и часть червя — **узелок** (*nodulus; nodule*) (рис. 18).

Внутреннее строение

На горизонтальных срезах отчетливо видно взаимоотношение серого и белого вещества. Слой серого вещества, преимущественно располагаясь по периферии полушарий, формирует **кору мозжечка** (*cortex cerebelli; cerebellar cortex*) (см. рис. 17), а ограниченное его скопление в толще мозжечка образует парные ядра:

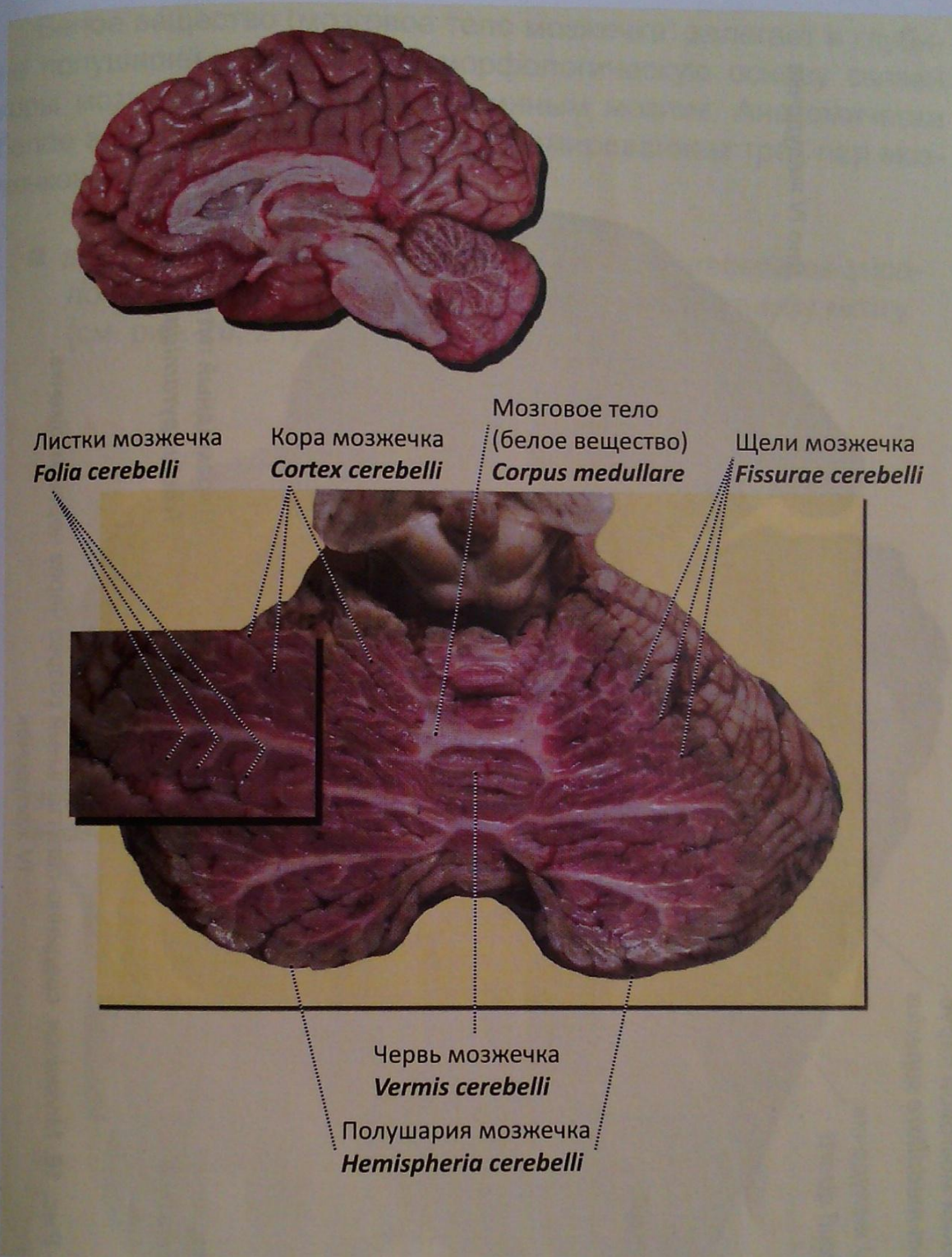


Рис. 17. Мозжечок, горизонтальный срез на уровне нижних холмиков крыши среднего мозга. Вид сверху

- зубчатое ядро (*nucleus dentatus*; dentate nucleus) (рис. 19);
- пробковидное ядро (*nucleus emboliformis*; emboliform nucleus) (рис. 19);
- шаровидное ядро (*nucleus globosus*; globose nucleus);
- ядро шатра (*nucleus fastigii*; fastigial nucleus).

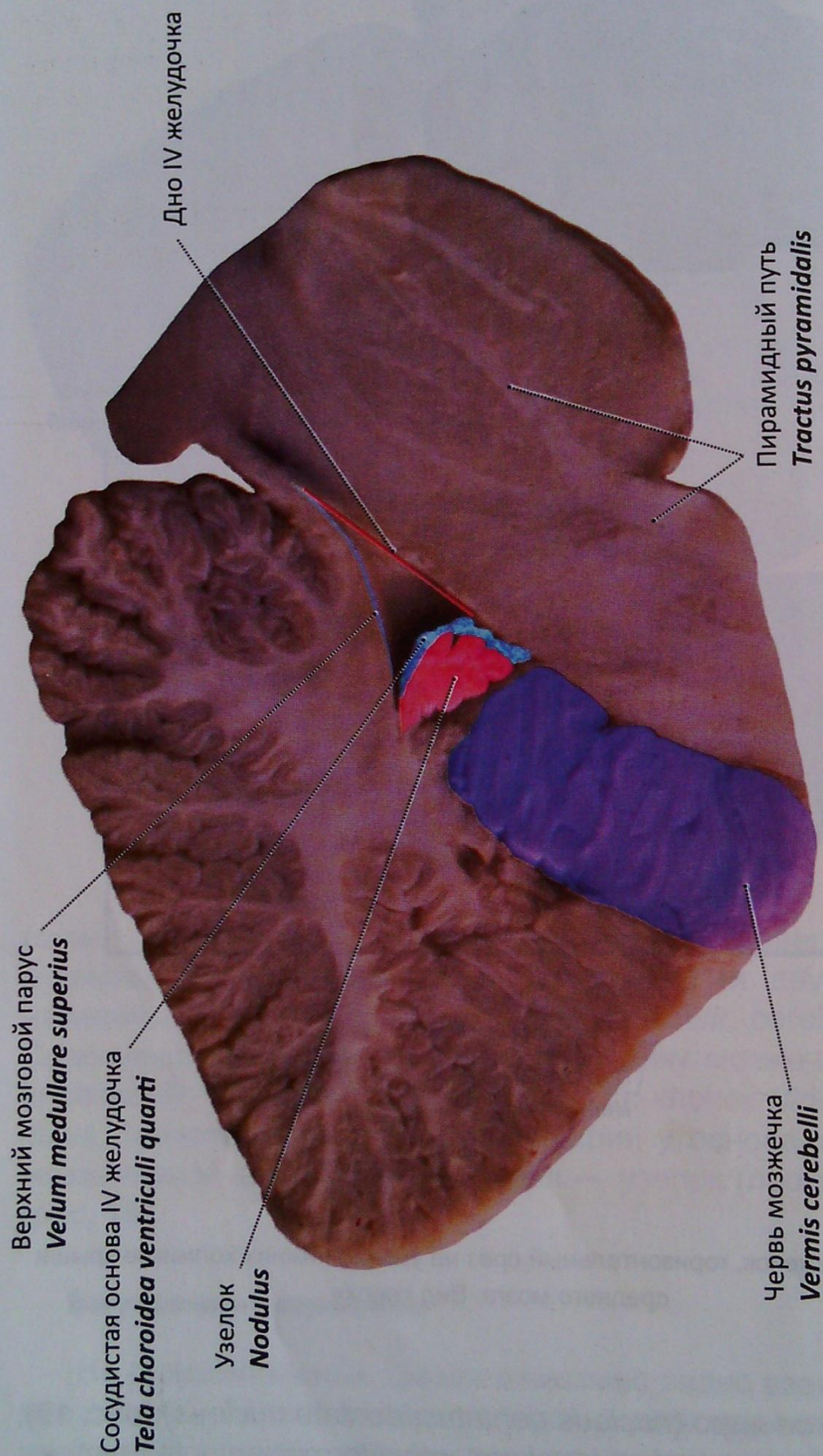


Рис. 18. Мозжечок, срединно-сагиттальный разрез через червь мозжечка.
IV желудочек

Белое вещество (мозговое тело мозжечка) залегает в глубине полушарий и формирует морфологическую основу связей коры мозжечка с головным и спинным мозгом. Анатомически белое вещество обособляется с формированием трех пар мозжечковых ножек:

- **верхние мозжечковые ножки** (*pedunculi cerebellares superiores*; **superior cerebellar peduncles**) — к среднему мозгу (см. рис. 20, 21);

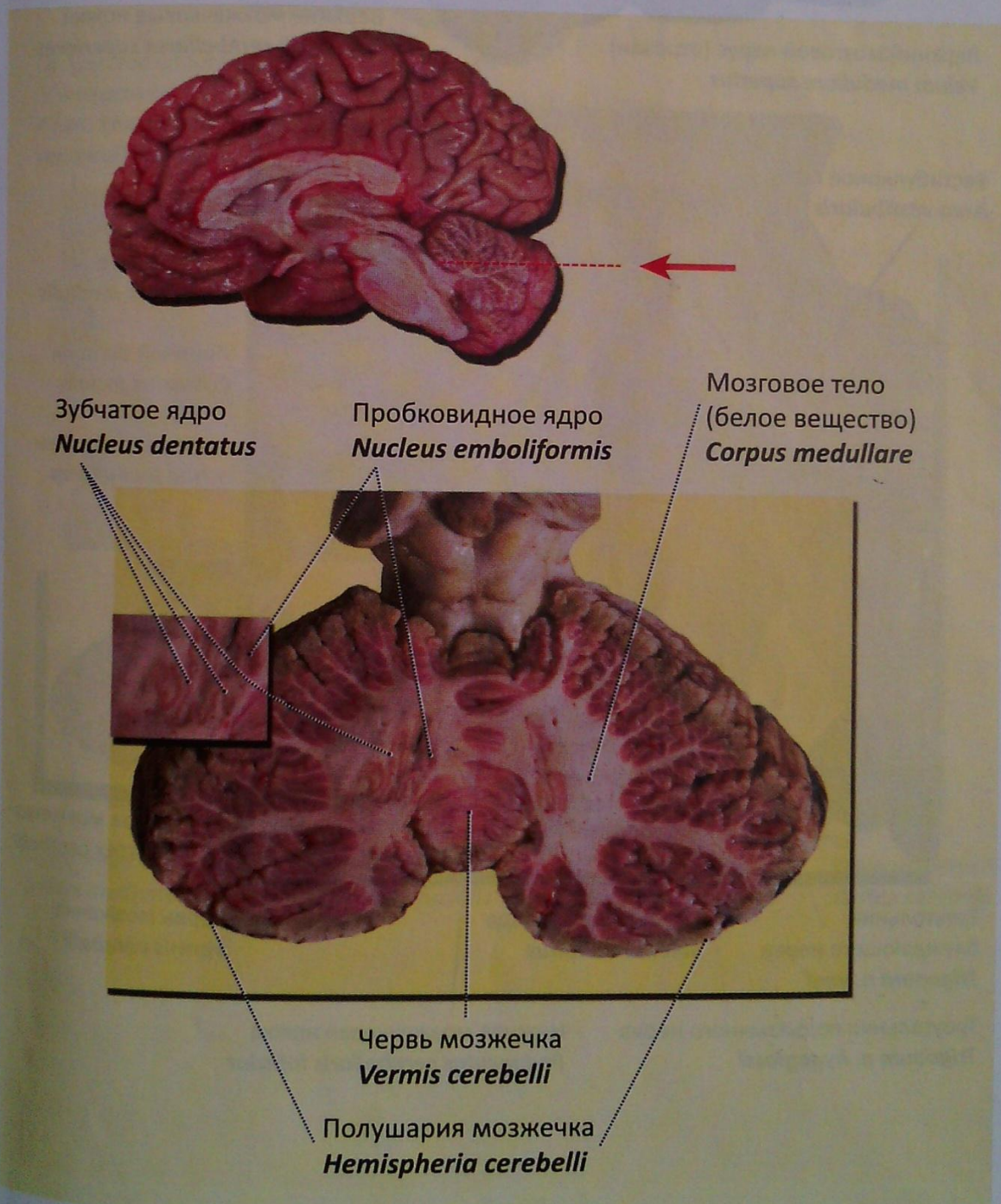


Рис. 19. Мозжечок, горизонтальный срез на уровне ядер мозжечка. Вид сверху

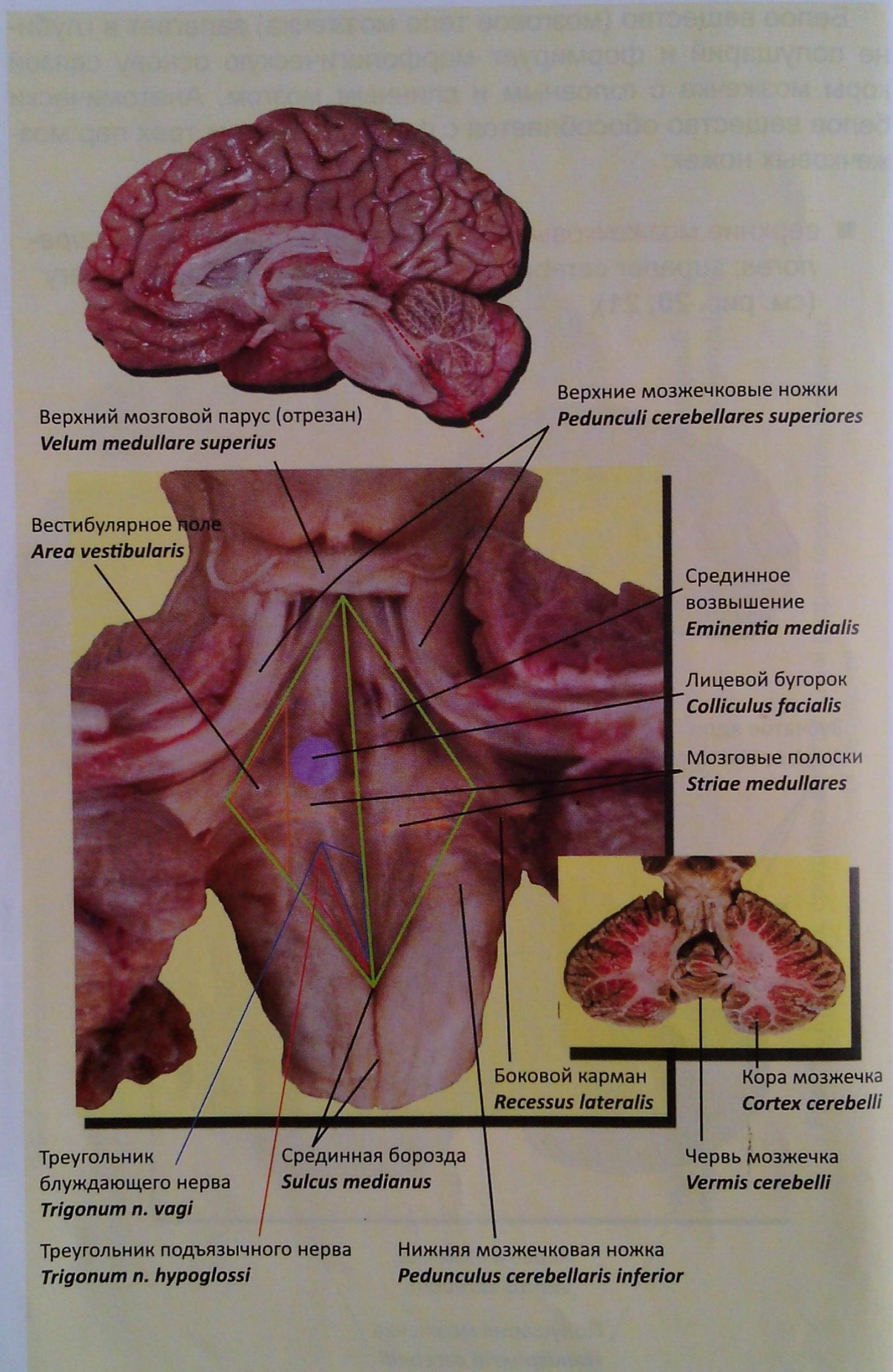
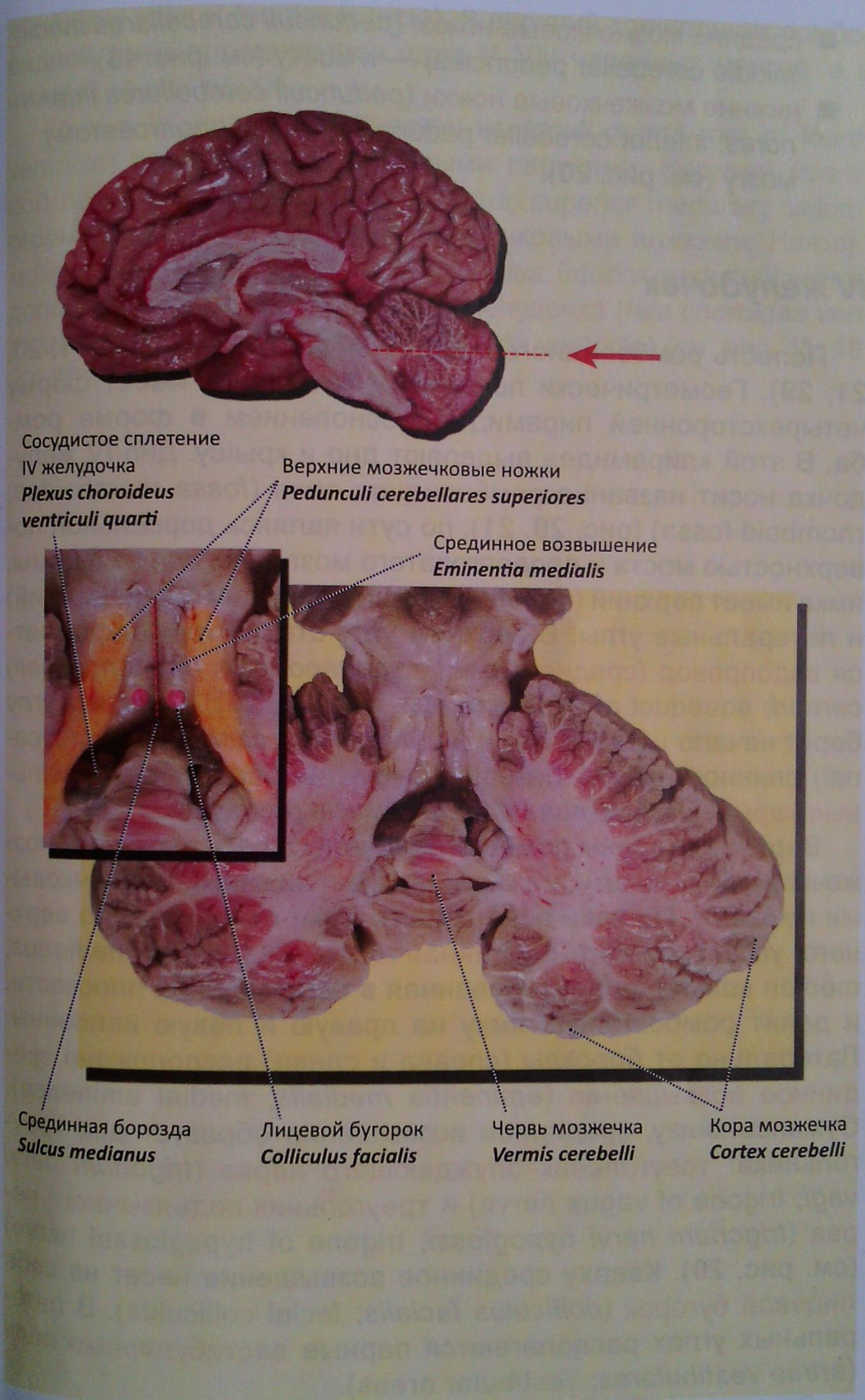


Рис. 20. Дно IV желудочка — ромбовидная ямка. (Дорсальная поверхность моста и продолговатого мозга). Вид сверху



Сосудистое сплетение
IV желудочка
*Plexus choroideus
ventriculi quarti*

Верхние мозжечковые ножки
Pedunculi cerebellares superiores

Срединное возвышение
Eminentia medialis

Срединная борозда
Sulcus medianus

Лицевой бугорок
Colliculus facialis

Червь мозжечка
Vermis cerebelli

Кора мозжечка
Cortex cerebelli

Рис. 21. Мозжечок, горизонтальный срез. Верхний мозговой парус удален, вскрыта полость IV желудочка

- **средние мозжечковые ножки** (*pedunculi cerebellares medii*; *middle cerebellar peduncles*) — к мосту (см. рис. 13);
- **нижние мозжечковые ножки** (*pedunculi cerebellares inferiores*; *inferior cerebellar peduncles*) — к продолговатому мозгу (см. рис. 20).

IV желудочек

Полость ромбовидного мозга — IV желудочек (рис. 11, 20, 21, 29). Геометрически полость IV желудочка имеет форму четырехсторонней пирамиды с основанием в форме ромба. В этой «пирамиде» выделяют дно и крышу. Дно IV желудочка носит название **ромбовидная ямка** (*fossa rhomboidea*; *rhomboid fossa*) (рис. 20, 21), по сути являясь дорсальной поверхностью моста и продолговатого мозга. Исходя из формы, ямка имеет верхний (передневерхний), нижний (задненижний) и латеральные углы. В верхнем углу отверстием открывается **водопровод (среднего) мозга** (*aquaeductus (mesencephali) cerebri*; *aqueduct of midbrain*) (см. рис. 22, 29); в нижнем углу берет начало **центральный канал** (*canalis centralis*; *central canal*) спинного мозга. Латеральные углы образуют **латеральные карманы** (*recessus laterales*; *lateral recesses*).

Верхние стороны ромба ограничены двумя верхними мозжечковыми ножками, нижние — двумя нижними мозжечковыми ножками. По всей поверхности ямки от нижнего до верхнего угла проходит **срединная борозда** (*sulcus medianus*; *median sulcus*), ориентированная в сагиттальной плоскости, и делит ромбовидную ямку на правую и левую половины. Латерально от борозды (справа и слева) расположено **срединное возвышение** (*eminentia medialis*; *medial eminence*). Сужаясь книзу, срединное возвышение образует два треугольника: **треугольник блуждающего нерва** (*trigonum nervi vagi*; *trigone of vagus nerve*) и **треугольник подъязычного нерва** (*trigonum nervi hypoglossi*; *trigone of hypoglossal nerve*) (см. рис. 20). Кверху срединное возвышение несет на себе **лицевой бугорок** (*colliculus facialis*; *facial colliculus*). В латеральных углах располагаются парные **вестибулярные поля** (*areae vestibulares*; *vestibular areas*).

Деление ромбовидной ямки на верхний и нижний треугольники проходит по границе, образованной так называемыми **мозговыми полосками IV желудочка** (*striae medullares ventriculi quarti*;

medullary stria of fourth ventricle). В верхний треугольник ромбовидной ямки проецируются ядра V–VIII черепных нервов, а в нижний — с IX по XII.

Крыша IV желудочка (*tegmen ventriculi quarti*; *root of fourth ventricle*) представлена мозговыми парусами. **Верхний мозговой парус** (*velum medullare superius*; *superior medullary velum*) ограничен с боков верхними мозжечковыми ножками. **Нижний мозговой парус** (*velum medullare inferius*; *inferior medullary velum*) дополнен **сосудистой основой IV желудочка** (*tela choroidea ventriculi quarti*, *choroid membrane of fourth ventricle*) (см. рис. 11, 18, 20, 29).

СРЕДНИЙ МОЗГ

Средний мозг (*mesencephalon*; *midbrain*) — производное среднего мозгового пузыря (рис. 5, 22, 29).

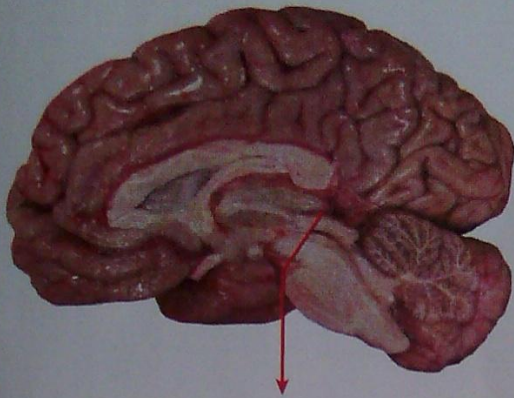
Внешнее строение

Различают две основные его части: крыша среднего мозга — дорсальная его часть (задняя поверхность) и ножки мозга, составляющие его вентральную часть (образуют его переднюю поверхность). Полость среднего мозга представлена **водопроводом мозга** (*aqueductus cerebri*; *cerebral aqueduct*) — сильвиев водопровод (см. рис. 11, 22, 25, 29).

Крыша среднего мозга

Внешнее строение

Составляющая основу **крыши среднего мозга** (*tectum mesencephali*; *tectum of midbrain*) **пластинка крыши** (*lamina tecti*; *tectal plate*) несет на себе четыре возвышения — холмика. Два из них — **верхние холмики** (*colliculi superiores*; *superior colliculi*) — отделены поперечной бороздой от **нижних холмиков** (*colliculi inferiores*; *inferior colliculi*) (рис. 22, 23, 24, 29). Между верхними холмиками в своем ложе располагается **шишковидная железа (тело)** (*glandula pinealis*, *corpus pineale*; *pineal gland*, *pineal body*) — эпифиз (см. рис. 25, 26, 32, 51). От каждого холмика кпереди и несколько латерально отходят валики (ручки): от верхних холмиков — **ручки верхних холмиков** (*brachia colliculorum superiorum*; *brachia of superior colliculi*), от нижних холмиков — **ручки нижних холмиков** (*brachia colliculorum inferiorum*; *brachia of inferior colliculi*) (рис. 24). Ручки холмиков направляются к коленча-



Центральное серое вещество
Substantia grisea centralis

Водопровод мозга
Aqueductus cerebri

Верхние холмики
Colliculi superiores

Крыша среднего мозга
Tectum mesencephali

Красное ядро
Nucleus ruber

Покрышка
Tegmentum

Ножка мозга
(основание)
Crus cerebri

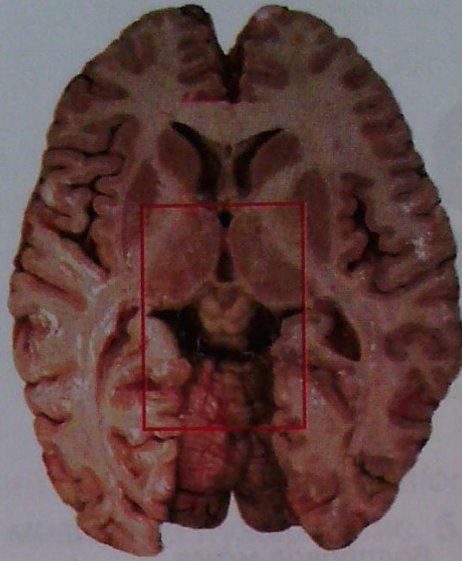
Черное вещество
Substantia nigra

Глазодвигательный нерв
N. oculomotorius

Межножковая ямка
Fossa interpeduncularis

Рис. 22. Средний мозг. Разрез во фронтальной плоскости.
Вид спереди

тым телам (относятся к промежуточному мозгу): ручка верхнего холмика — к латеральному коленчатому телу (*corpus geniculatum laterale*; lateral geniculate body), ручка нижнего — к медиальному коленчатому телу (*corpus geniculatum mediale*; medial geniculate body).

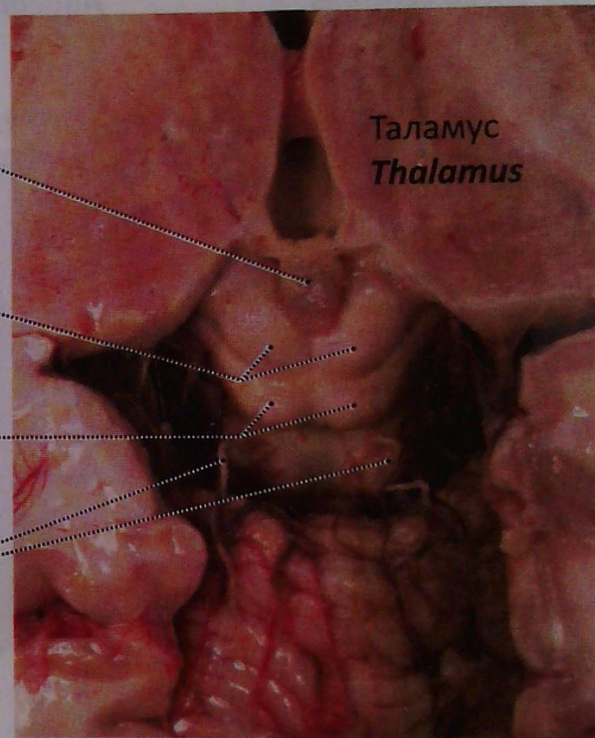


Шишковидное тело
Corpus pineale

Верхние холмики
Colliculi superiores

Нижние холмики
Colliculi inferiores

Блоковый нерв
N. trochlearis (IV)



Таламус
Thalamus

Рис. 23. Крыша среднего мозга.
Место выхода из мозга блокового нерва (IV пара)

Внутреннее строение

Холмики, как и несущая их пластинка крыши, на срезах представлены небольшим слоем белого вещества, в толще которого залегает ограниченное скопление серого. Это **серый слой верхнего холмика** (*stratum griseum colliculi superioris*; **grey layer of superior colliculus**) и **ядро нижнего холмика** (*nucleus colliculi inferioris*; **nuclei of inferior colliculus**).

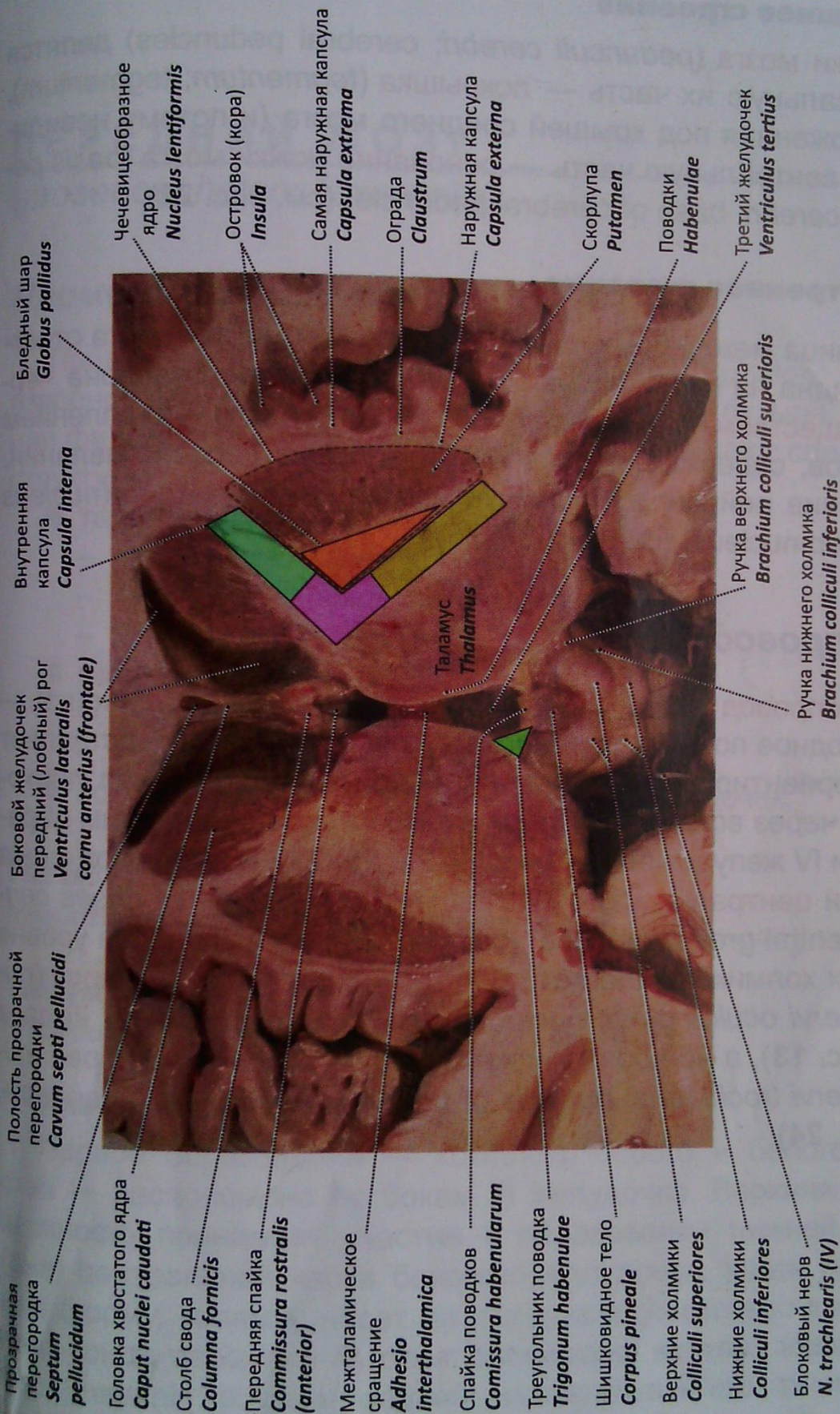


Рис. 24. Головной мозг. Базальные ядра, передние рога боковых желудочков, внутренняя капсула, крыша среднего мозга. Срез в горизонтальной плоскости несколько выше эпифиза (валик мозолистого тела удален)

Ножки мозга

Внешнее строение

Ножки мозга (*pedunculi cerebri*; **cerebral peduncles**) делятся на дорсальную их часть — **покрышка** (*tegmentum*; **tegmentum**), расположенная под крышей среднего мозга (и потому невидимая), и вентральную часть — **основание ножки мозга** (*basis pedunculi cerebri*; **base of cerebral peduncle**) (см. рис. 22).

Внутреннее строение

Граница между покрышкой и основанием ножек мозга отчетливо видна на фронтальных разрезах. Она представлена **черным веществом** (*substantia nigra*; **substantia nigra**) — скоплением нейронов, содержащих в своей цитоплазме пигмент меланин. Скопление нейронов формирует также **красное ядро** (*nucleus ruber*; **red nucleus**) (см. рис. 22, 25).

Водопровод мозга

Водопровод мозга (*aqueductus cerebri*; **cerebral aqueduct**) — производное полости среднего мозгового пузыря, представляет собой ориентированный в сагиттальной плоскости канал, проходящий через всю толщу среднего мозга, соединяя таким образом III и IV желудочки (см. рис. 11, 22, 25, 29). Водопровод мозга окружен **центральным серым веществом** (*substantia grisea centralis*; **central grey substance**) (см. рис. 22). На его дне, на уровне верхних холмиков залегает **ядро глазодвигательного нерва** (*nucleus nervi oculomotorii*; **nucleus of oculomotor nerve**) — III пара (см. рис. 13), а на уровне нижних — **ядро блокового нерва** (*nucleus nervi trochlearis*; **nucleus of trochlear nerve**) — IV пара (см. рис. 23, 24).

ПЕРЕДНИЙ МОЗГ

(*prosencephalon*; **forebrain**)

Промежуточный мозг

Промежуточный мозг (*diencephalon*; **diencephalon**) — производное заднего отдела переднего мозгового пузыря. С позиции филогенеза в промежуточном мозге различают следующие структуры:

- таламический мозг:
 - собственно таламус;
 - эпиталамус (надталамическая область);
 - метаталамус;
- гипоталамус:
 - передняя гипоталамическая область;
 - задняя гипоталамическая область;
- полость промежуточного мозга — III желудочек.

Таламический мозг

(*thalamencephalon*; **thalamencephalon**)

Таламус

(*thalamus*; **thalamus**) (см. рис. 24, 26, 27, **29**, 38, 39)

Внешнее строение

Парное образование — комплекс серого и белого вещества — расположено по бокам III желудочка. Верхняя его поверхность принимает участие в образовании нижней стенки (дна) центральной части бокового желудочка. Имея яйцевидную форму, таламус несет на переднем (несколько заостренном) конце **передний бугорок** (*tuberculum anterius thalami*; **anterior thalamic tubercle**), задний расширенный его конец носит название **подушки** (*pulvinar*; **pulvinar**). В переднем своем отделе таламус граничит с **головкой хвостатого ядра** (см. «Конечный мозг»). Границей служит **пограничная борозда** (*sulcus terminalis*, **sulcus terminalis**) и **терминальная полоска** (*stria terminalis*;

stria terminalis) мозгового вещества. Медиальные поверхности таламусов соединены между собой **межталамическим сращением** (*adhesio interthalamica*; **interthalamic adhesion**) (рис. 25, 27,

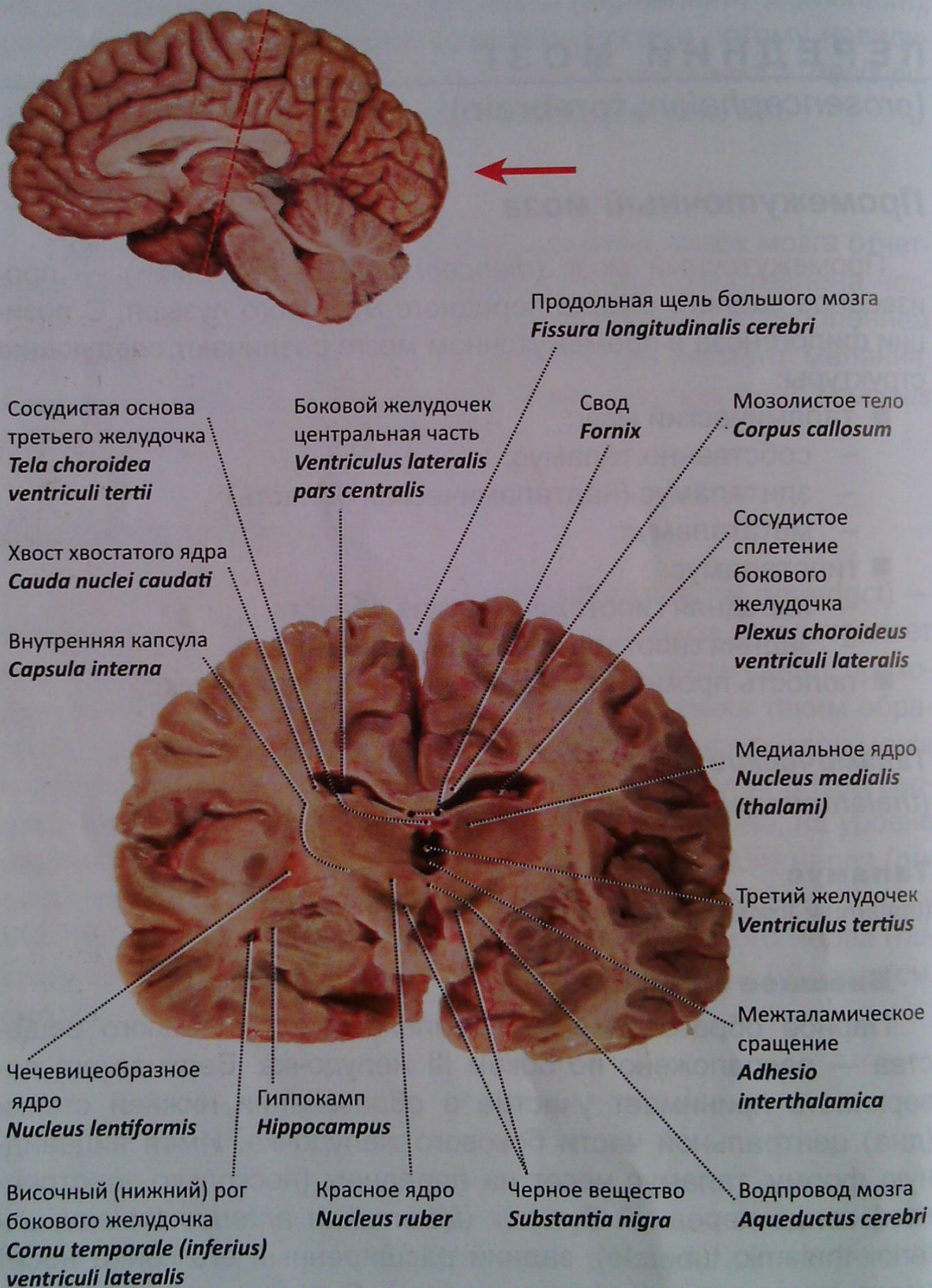


Рис. 25. Головной мозг. Срез во фронтальной плоскости через ножки мозга, тотчас позади межталамического сращения. Вид сзади

29, 38). На границе медиальной и дорсальной поверхности спереди назад проходит **мозговая полоска таламуса** (*stria medullaris thalami*; **stria medullaris of thalamus**).

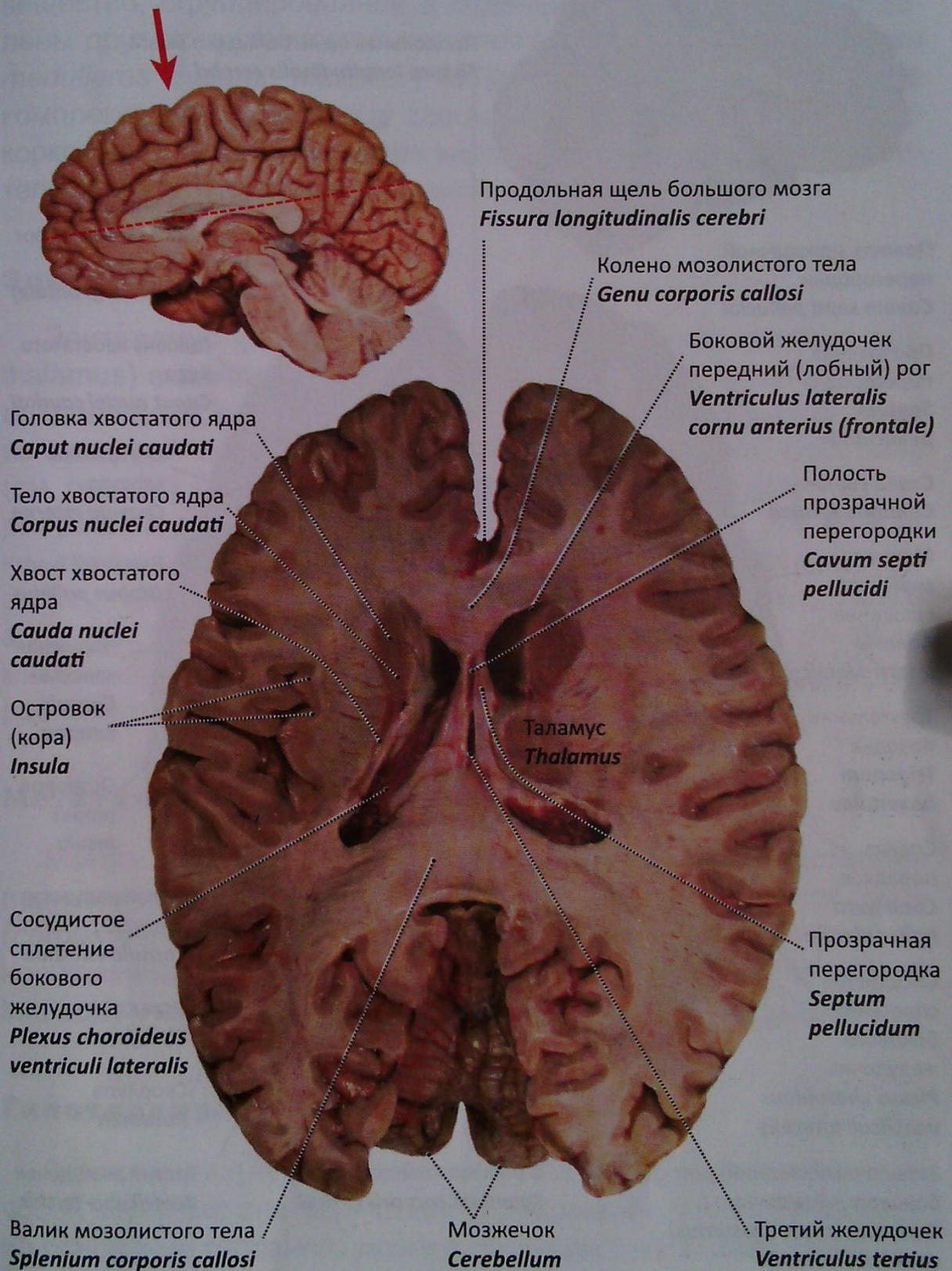


Рис. 26. Головной мозг. Хвостатое ядро, таламус, мозолистое тело. Срез в горизонтальной плоскости по верхней стенке III желудочка

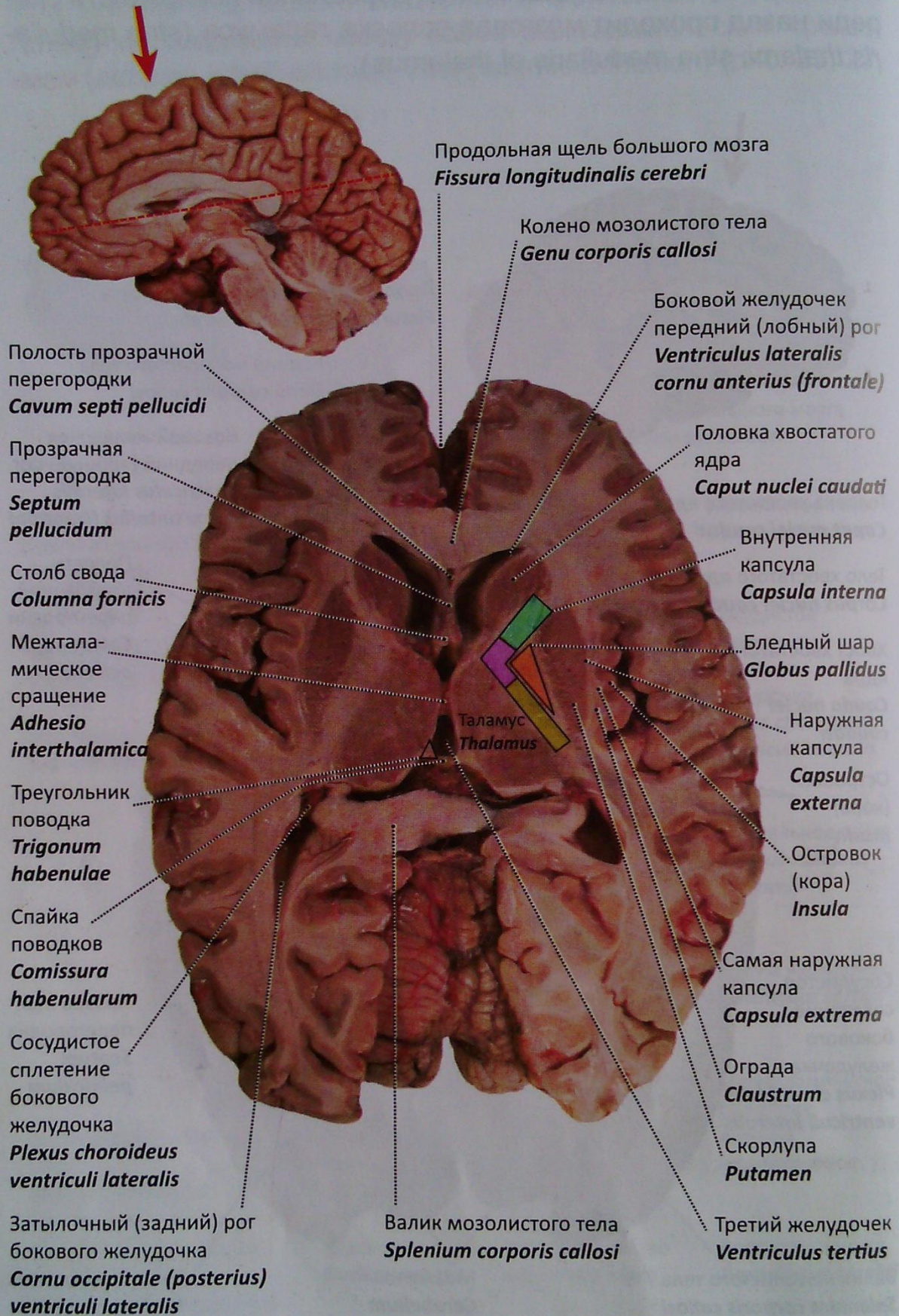


Рис. 27. Головной мозг. Базальные ядра, боковые желудочки. Срез в горизонтальной плоскости несколько выше эпифиза

Внутреннее строение

Покрытый сверху тонким **зональным слоем** (*stratum zonale*; *zonal layer*) белого вещества, на разрезах таламус имеет серое вещество, сгруппированное в отдельные ядра, которые отделены друг от друга **мозговыми пластинками таламуса** (*laminae medullares thalami*; *medullary laminae of thalamus*). Благодаря комплексу расположенных здесь ядер таламус является подкорковым центром почти всех видов чувствительности (чувствительный центр экстрапирамидной системы).

Эпиталамус

Эпиталамус (надталамическая область) (*epithalamus*; *epithalamus*) включает в себя парный **треугольник поводка** (*trigonum habenulae*; *habenular trigone*) (см. рис. 24, 38), образованный из мозговой полоски таламуса; **поводок** (*habenula*; *habenula*) (см. рис. 24); **шишковидную железу (тело)** (*glandula pinealis*, *corpus pineale*; *pineal gland*, *pineal body*) (см. рис. 14, 23, 29). Поводки, соединяясь кпереди от шишковидной железы, формируют **спайку поводков** (*commissura habenularum*; *habenular commissure*) (см. рис. 24, 27). К эпиталамусу также относят **эпиталамическую (заднюю) спайку** (*commissura epithalamica (posterior)*; *posterior commissure*) (см. рис. 29, 28).

Метаталамус

Метаталамус (*metathalamus*; *metathalamus*) представлен парными коленчатыми телами: **латеральное коленчатое тело** (*corpus geniculatum laterale*; *lateral geniculate body*) и **медиальное коленчатое тело** (*corpus geniculatum mediale*, *medial geniculate body*), имеющими связь со средним мозгом (см. выше).

Гипоталамус

Гипоталамус (*hypothalamus*; *hypothalamus*) представляет собой комплекс анатомических образований, локализованных на основании головного мозга в проекции дна III желудочка. Гипоталамус делят на две области:

- **передняя гипоталамическая область** (*area hypothalamica rostralis (anterior)*; *anterior hypothalamic area*);

- задняя гипоталамическая область (*area hypothalamica posterior*; *posterior hypothalamic area*) (см. рис. 29).

Передняя гипоталамическая область включает: серый бугор (*tuber cinereum*; *tuber cinereum*), расположенную на нем воронку (*infundibulum*; *infundibulum*), нейрогипофиз (гипофиз) (*neurohypophysis*; *neurohypophysis*), зрительный перекрест (*chiasma opticum*; *optic chiasm*) и зрительный тракт (*tractus opticus*; *optic tract*) (см. рис. 13, 28, 29).

Задняя гипоталамическая область включает скопления нейронов, совокупность которых формирует ядра гипоталамуса, вырабатывающие нейросекрет, и образует гипоталамо-гипофизарную нейросекреторную систему (ГНС).

III желудочек

III желудочек (*ventriculus tertius*; *third ventricle*) является полостью промежуточного мозга (см. рис. 5, 24–27, 29, 39). Щелевидной формы полость ограничена шестью стенками: верхней, нижней, передней, задней и боковыми.

Верхняя стенка (крыша) представлена сосудистой основой III желудочка (*tela choroidea ventriculi tertii*; *choroid membrane of third ventricle*) (см. рис. 31). Выросты (ворсинки) сосудистой основы формируют сосудистое сплетение III желудочка (*plexus choroideus ventriculi tertii*; *choroid plexus of third ventricle*), которое соединяется со сплетениями боковых желудочков посредством межжелудочкового отверстия (*foramen interventriculare*; *interventricular foramen*) (см. рис. 29, 39).

Боковые стенки III желудочка представлены медиальными поверхностями таламусов.

Передняя стенка образована передней спайкой мозга (*commissura anterior*; *anterior commissure*) и столбами свода (*columnae fornicis*; *columns of fornix*), позади которых находится межжелудочковое отверстие (*foramen interventriculare*; *interventricular foramen*) (см. рис. 27, 29, 38, 39).

Дном III желудочка являются образования, входящие в понятие «гипоталамус».

Задняя стенка представлена эпителиальной (задней) спайкой (*commissura epithalamica (posterior)*; *posterior commissure*) (рис. 28, 29) и расположенной над ней спайкой поводков (*commissura habenularum*; *habenular commissure*) (см. рис. 24).

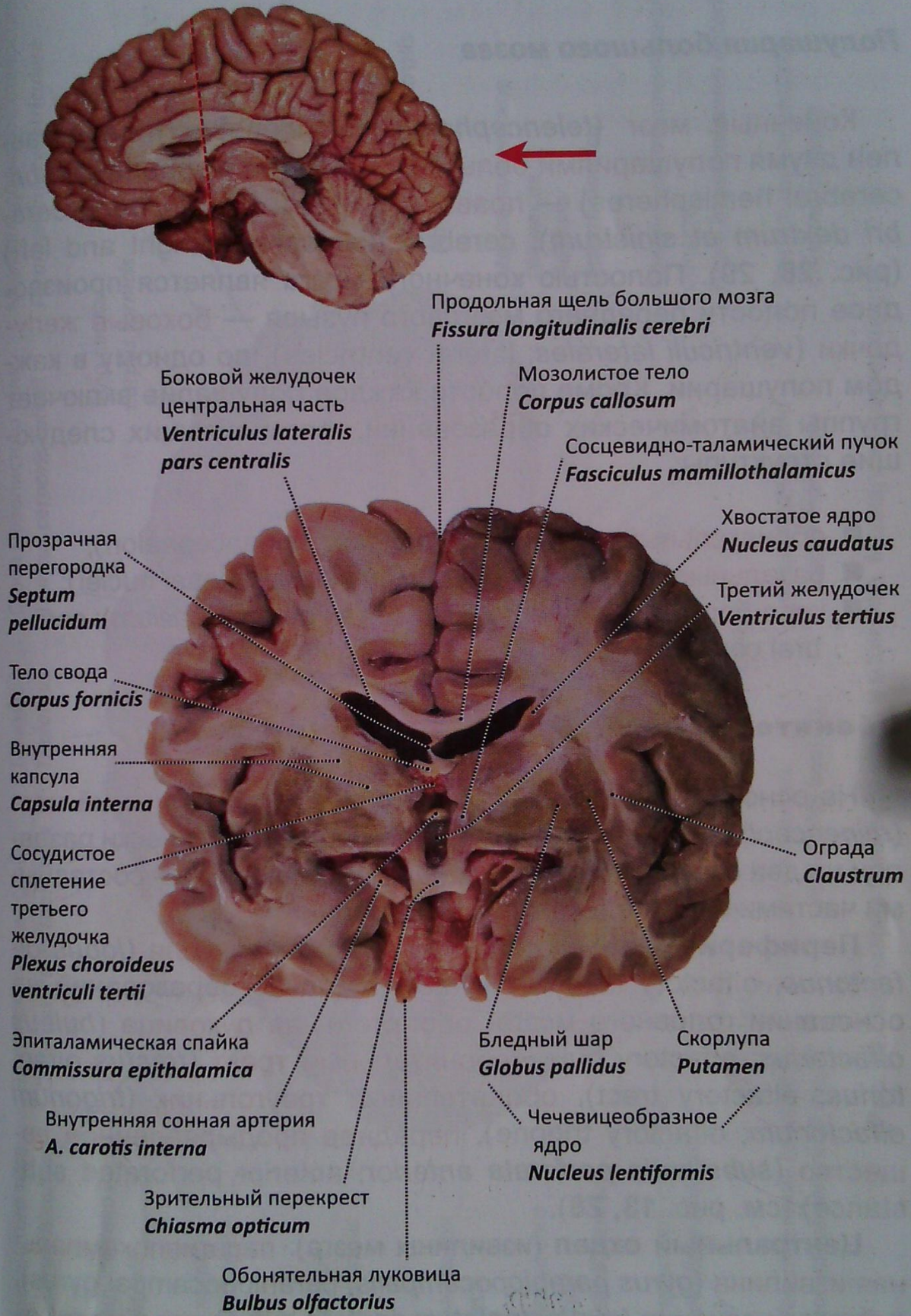


Рис. 28. Головной мозг. Срез во фронтальной плоскости кзади от зрительного перекреста. Вид сзади

Конечный мозг

Полушария большого мозга

Конечный мозг (*telencephalon*; *telencephalon*) представлен двумя полушариями большого мозга (*hemispheria cerebri*; *cerebral hemispheres*) — правым и левым (*hemispheria cerebri dextrum et sinistrum*); *cerebral hemispheres right and left*) (рис. 28, 29). Полостью конечного мозга является производное полости переднего мозгового пузыря — боковые желудочки (*ventriculi laterales*; *lateral ventricles*), по одному в каждом полушарии. Кроме полости каждое полушарие включает группы анатомических образований, формирующих следующие структуры:

- обонятельный мозг (*rhinencephalon*; *rhinencephalon*);
- базальные ядра (ганглии) (*nuclei basales*; *basal nuclei*);
- кора большого мозга (плащ) (*cortex cerebri (pallium)*; *cerebral cortex*).

Обонятельный мозг

На основе филогенеза переднего мозга обонятельный мозг (*rhinencephalon*; *rhinencephalon*) топографоанатомически разделен на два отдела, которые в совокупности являются составными частями обонятельного анализатора.

Периферический отдел — обонятельная доля (*lobus olfactorius*; *olfactory lobe*) включает комплекс образований на основании головного мозга: обонятельная луковица (*bulbus olfactorius*; *olfactory bulb*), обонятельный тракт (*tractus olfactorius*; *olfactory tract*), обонятельный треугольник (*trigonum olfactorium*; *olfactory trigone*), переднее продырявленное вещество (*substantia perforata anterior*; *anterior perforated substance*) (см. рис. 13, 28).

Центральный отдел (извилины мозга): парагиппокампальная извилина (*gyrus parahippocampalis*; *parahippocampal gyrus*), зубчатая извилина (*gyrus dentatus*; *dentate gyrus*), сводчатая извилина (*gyrus fornicatus*; *gyrus fornicatus*) с крючком (*uncus*; *uncus*).

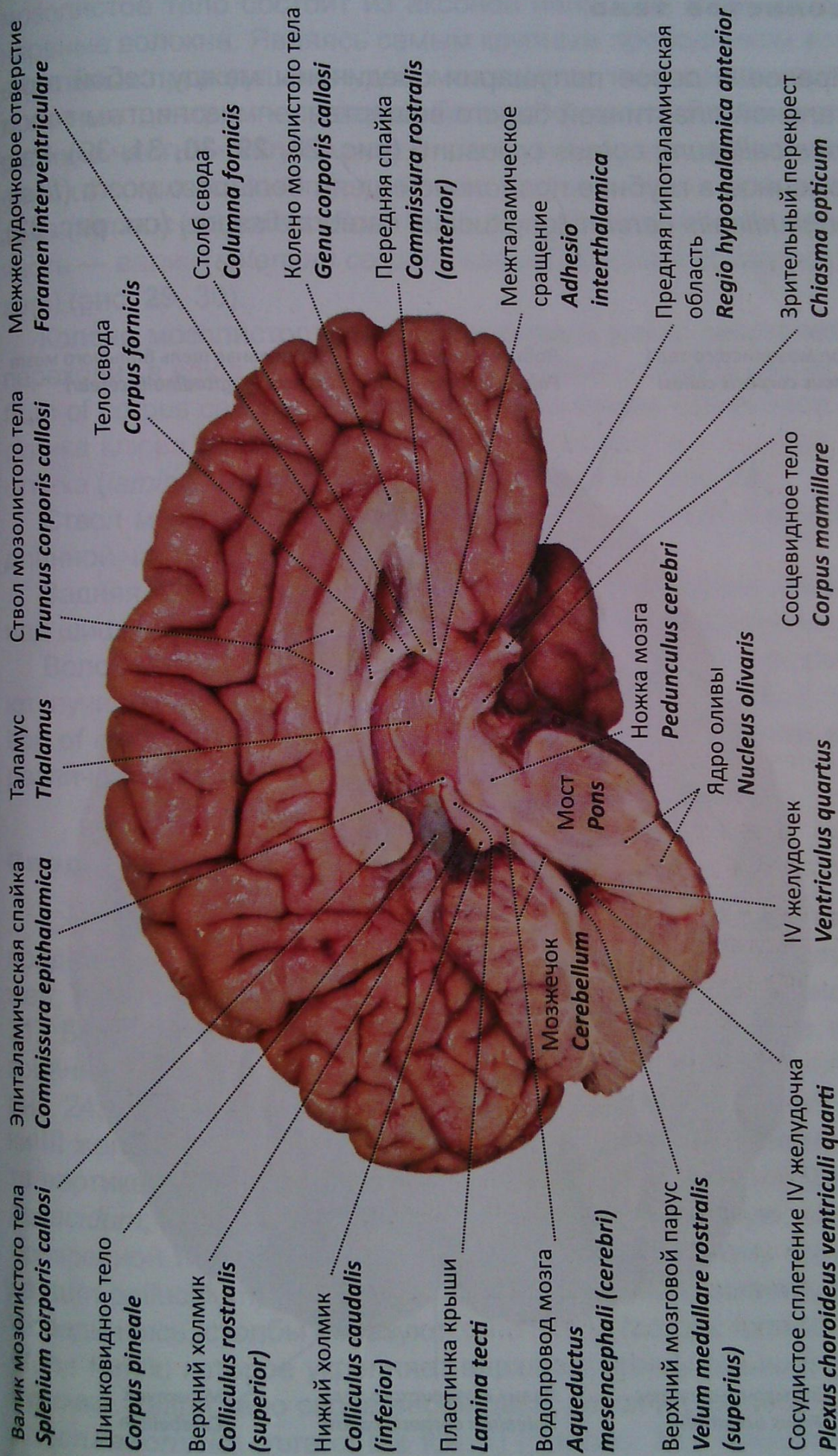


Рис. 29. Полушарие большого мозга и мозжечка. Медиальная поверхность

Мозолистое тело

Правое и левое полушария соединены между собой горизонтальной пластинкой белого вещества — **МОЗОЛИСТЫМ ТЕЛОМ** (*corpus callosum*; *corpus callosum*) (рис. 28, 29, 30, 31, 39). Расположенное в глубине **продольной щели большого мозга** (*fissura longitudinalis cerebri*; *longitudinal cerebral fissure*) (см. рис. 33),

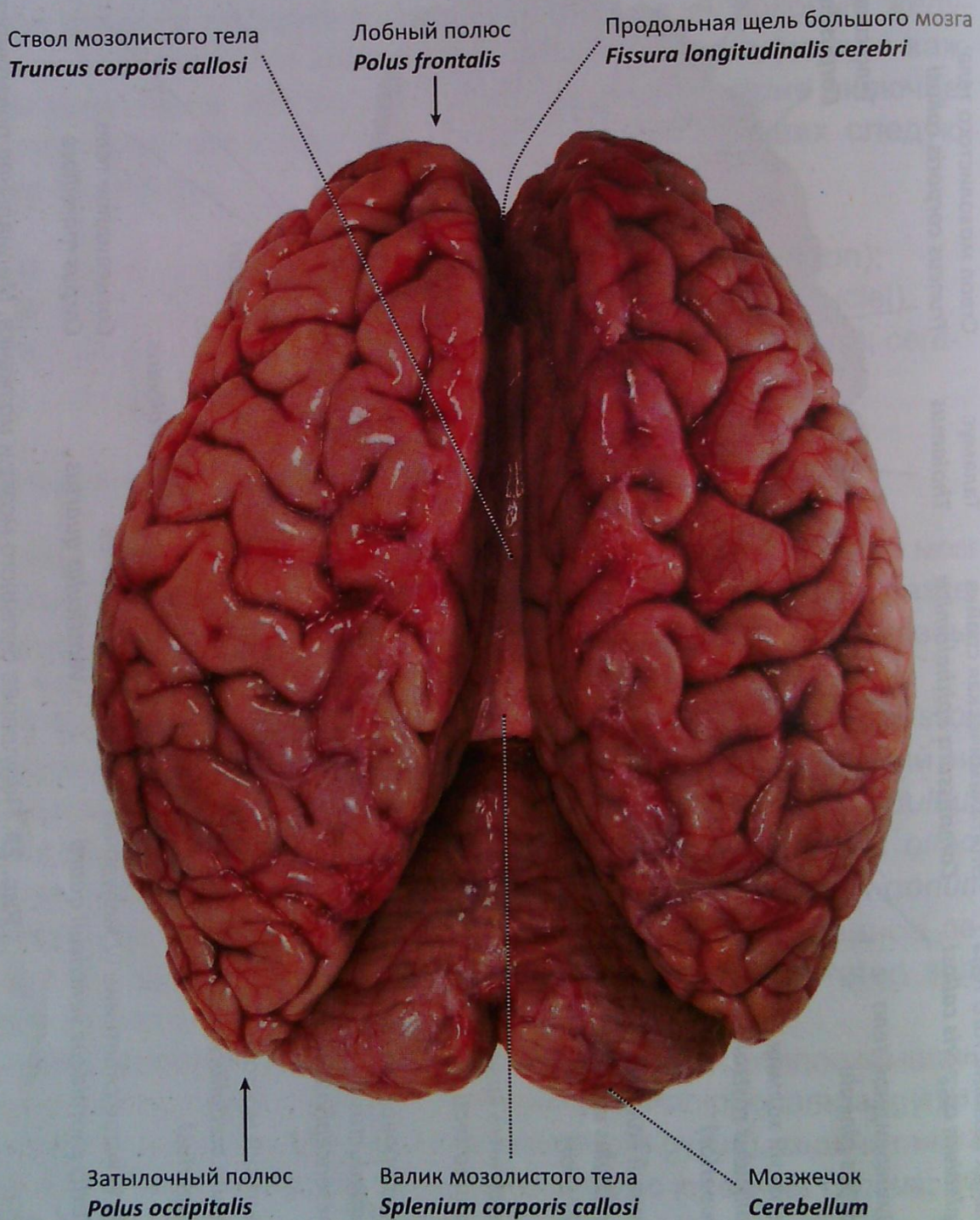

Рис. 30. Головной мозг. Мозолистое тело. Вид сверху

Мозолистое тело состоит из аксонов нейронов, формирующих нервные волокна. Являясь самым крупным проводником комиссуральных проводящих путей, мозолистое тело соединяет аналогичные центры полушарий большого мозга. Различают переднюю часть — **колени мозолистого тела** (*genu corporis callosi*; *genu of corpus callosum*), среднюю часть — **ствол мозолистого тела** (*truncus corporis callosi*; *trunk of corpus callosum*) и заднюю часть — **валик** (*splenium corporis callosi*; *splenium of corpus callosum*) (рис. 29, 30).

Колени мозолистого тела, направляясь книзу, заостряются и переходят в **клюв мозолистого тела** (*rostrum corporis callosi*; *rostrum of corpus callosum*). Продолжением клюва становится **пластинка клюва** (*lamina rostralis*; *lamina rostralis*) и **концевая пластинка** (*lamina terminalis*; *lamina terminalis*) (см. рис. 29).

Ствол мозолистого тела является его основной и наиболее длинной частью.

Задняя часть мозолистого тела в виде утолщения нависает над шишковидным телом и пластинкой крыши среднего мозга.

Волокна мозолистого тела, расходясь радиально, формируют **лучистость мозолистого тела** (*radiatio corporis callosi*; *radiation of corpus callosum*), в которой соответственно долям мозга различают одноименные части.

Свод

Свод (*fornix*; *fornix*), располагаясь под мозолистым телом, представляет собой скопление белого вещества в виде двух тяжей, ориентированных в сагиттальной плоскости (см. рис. 29, 31). Беря начало от сосцевидных тел на основании мозга, образованные **столбы свода** (*columnae fornicis*; *columns of fornix*) (см. рис. 24, 29) принимают участие в формировании передней стенки III желудочка. От столбов к колени мозолистого тела натянута вертикальная пластинка — **прозрачная перегородка** (*septum pellucidum*; *septum pellucidum*), несущая щелевидную **полость прозрачной перегородки** (*cavum septi pellucidi*; *cavity (cave) of septum pellucidum*) (см. рис. 27, 38). Далее, направляясь кзади и соединяясь, столбы образуют **тело свода** (*corpus fornicis*; *body of the fornix*) которое укрепляет верхнюю стенку (крышу) III желудочка. Кзади тело свода вновь расходится на две **ножки свода** (*crura fornicis*; *crura of the fornix*) (см. рис. 31), каждая из которых, спускаясь в нижние рога боковых желудочков, переходит в **бахромку гиппокампа** (*fimbria hippocampi*; *fimbria of hippocam-*

Сосудистая основа III желудочка
Tela choroidea ventriculi tertii

Колено мозолистого тела
Genu corporis callosi

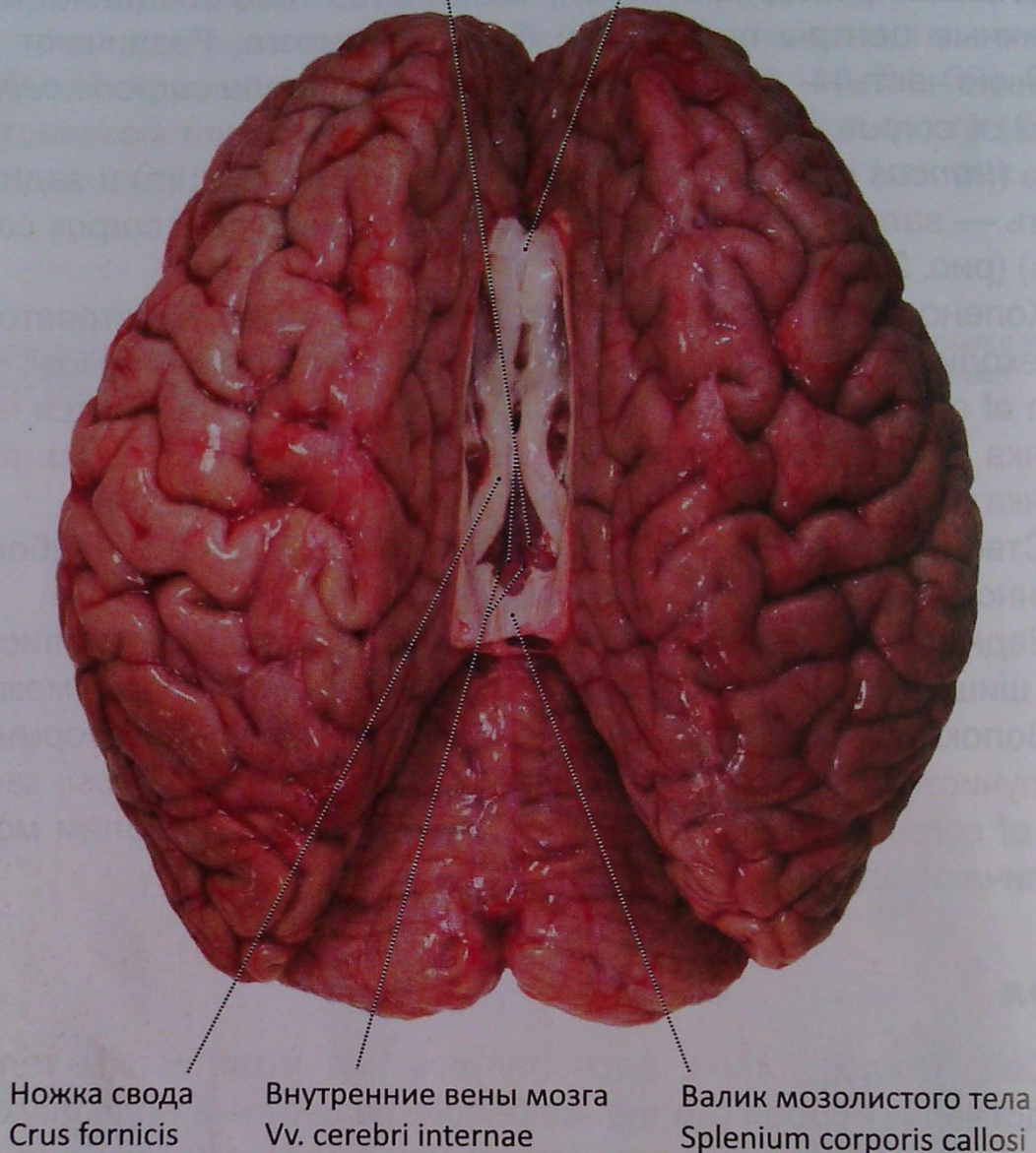


Рис. 31. Головной мозг. Полушария разведены, мозолистое тело рассечено. Вид сверху

pus). Между основаниями ножек свода натянута **передняя спайка (спайка свода)** (*commissura anterior (fornicis)*; *anterior commissure*) (см. рис. 24, 29).

Кора большого мозга

Здесь выделяется так называемый **плащ** (*pallium*, *pallium*). **Кора большого мозга** (*cortex cerebri*; *cerebral cortex*) формирует на его поверхности борозды и извилины. Несмотря на инди-

видуальную изменчивость рельефа полушарий, существует ряд постоянных борозд, позволяющих выделить в каждом полушарии шесть долей (рис. 32, 33–36):

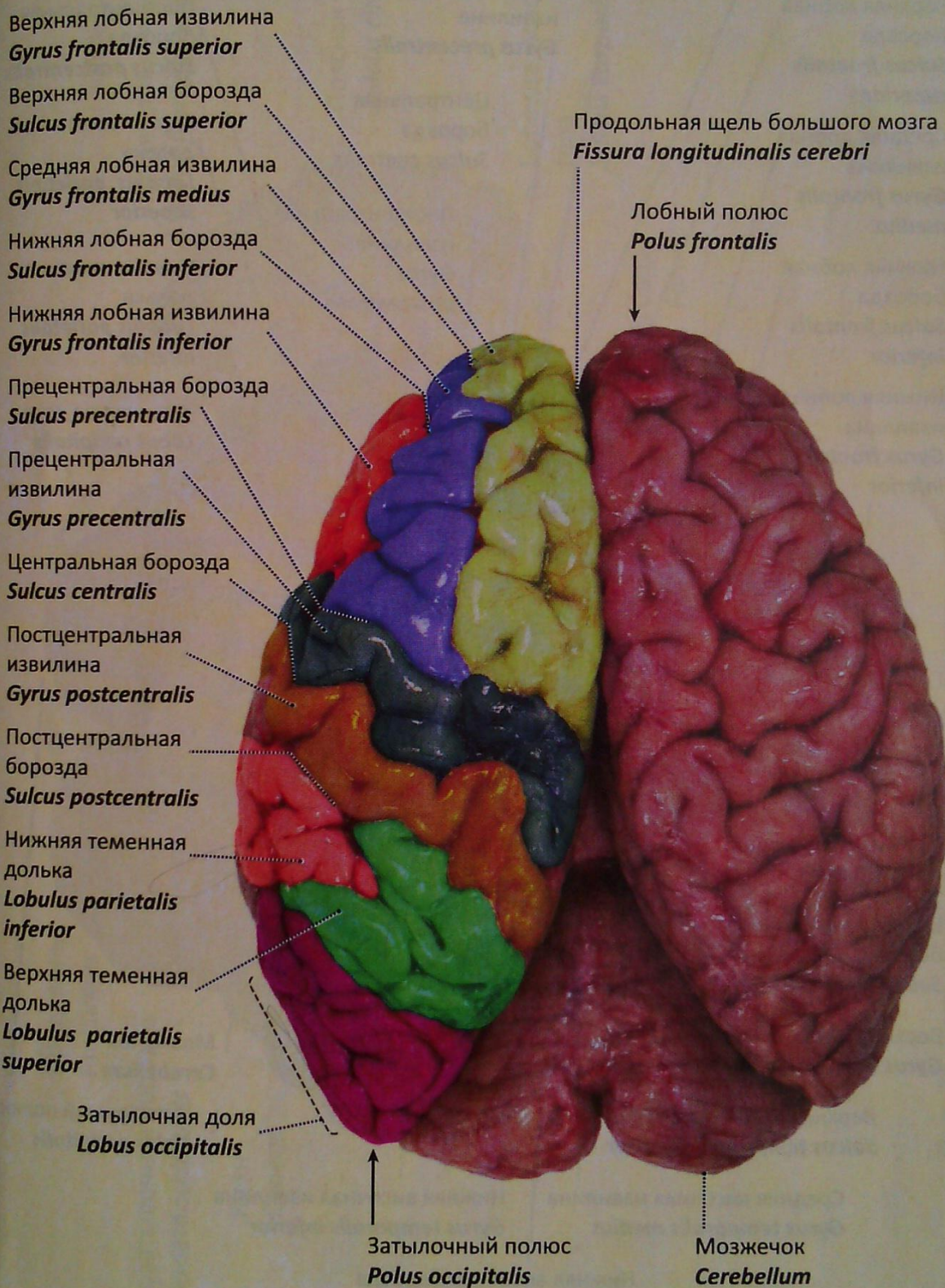


Рис. 32. Полушария большого мозга. Борозды и извилины верхнелатеральной поверхности. Вид сверху

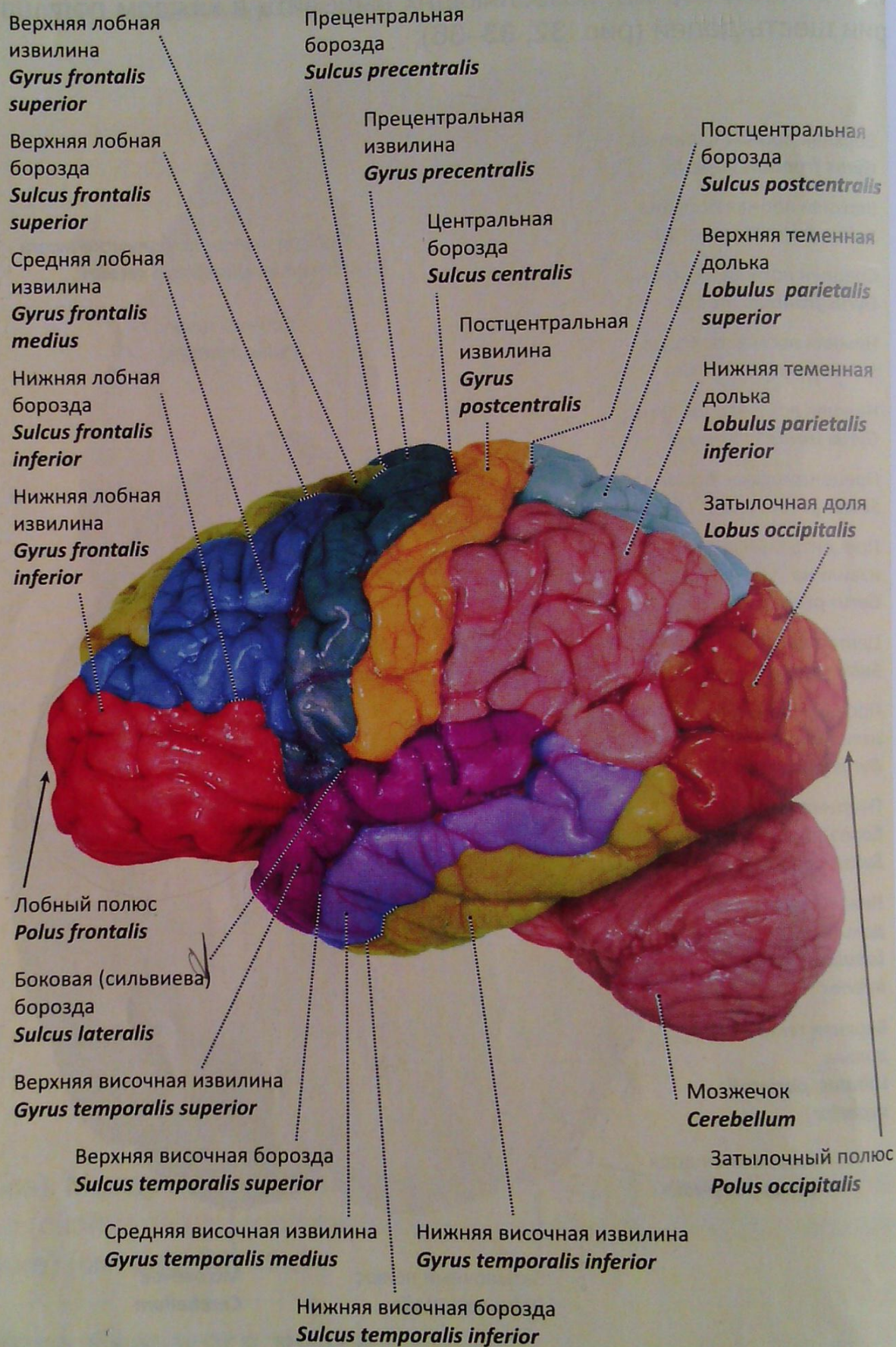


Рис. 33. Полушария большого мозга.
Борозды и извилины латеральной поверхности

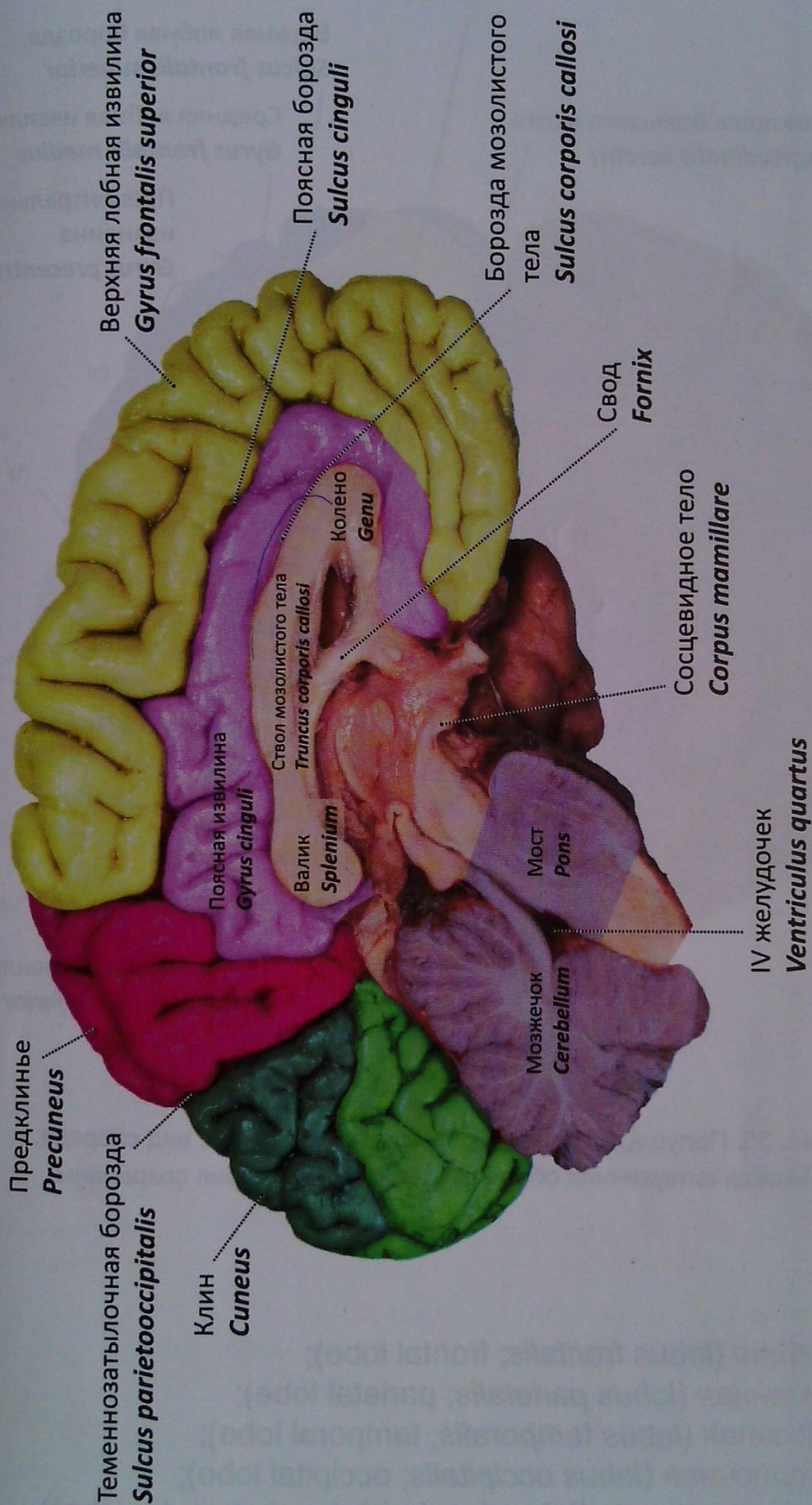


Рис. 34. Полушария большого мозга. Борозды и извилины медиальной поверхности

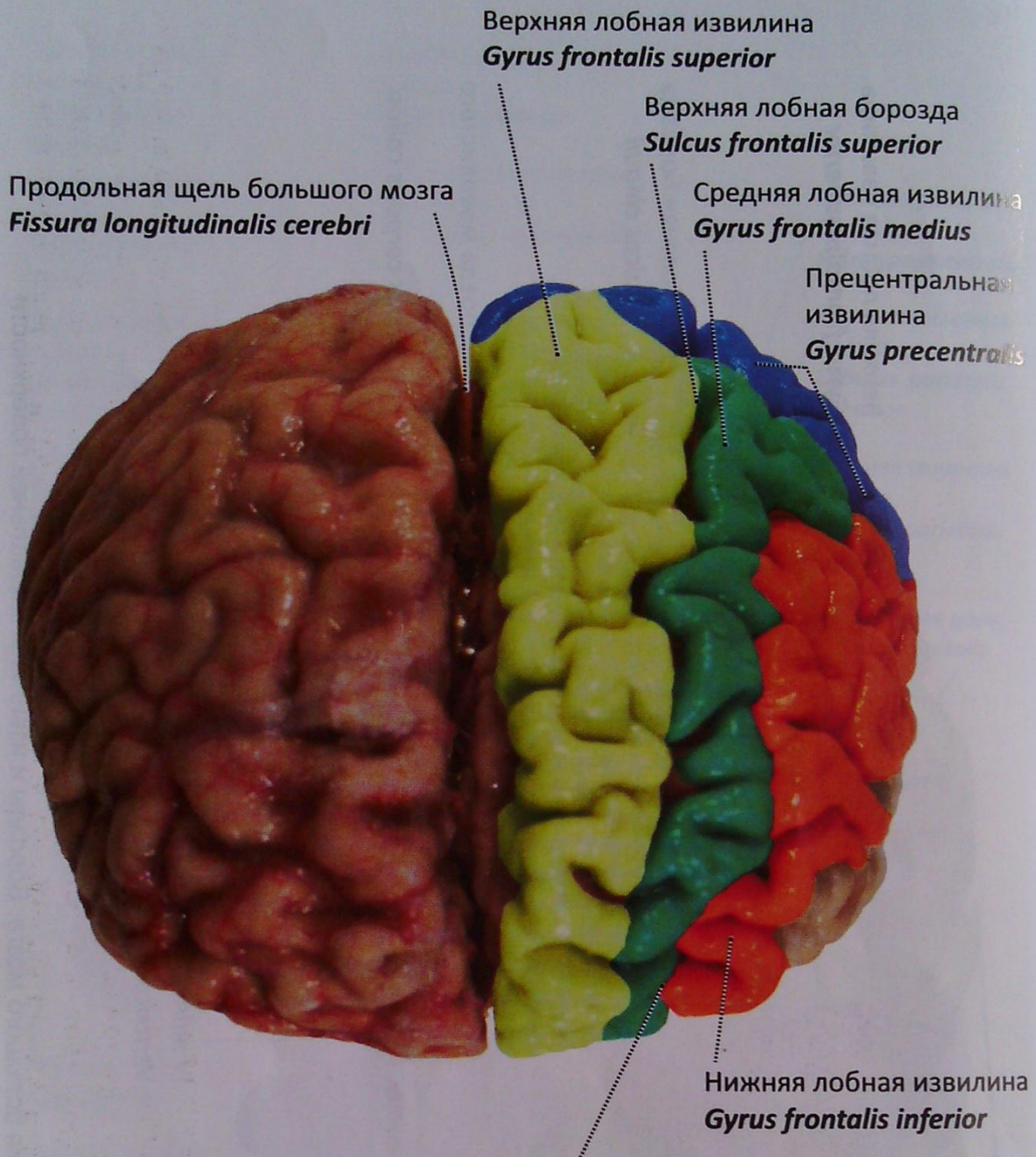


Рис. 35. Полушария большого мозга. Лобные доли, вид спереди.
Мягкая и паутинная оболочки правого полушария сохранены

- лобная (*lobus frontalis*; frontal lobe);
- теменная (*lobus parietalis*; parietal lobe);
- височная (*lobus temporalis*; temporal lobe);
- затылочная (*lobus occipitalis*; occipital lobe);
- островок (*insula (lobus insularis)*; insula (insular lobe))
(рис. 37);
- лимбическая доля (*lobus limbicus*; limbic lobe).

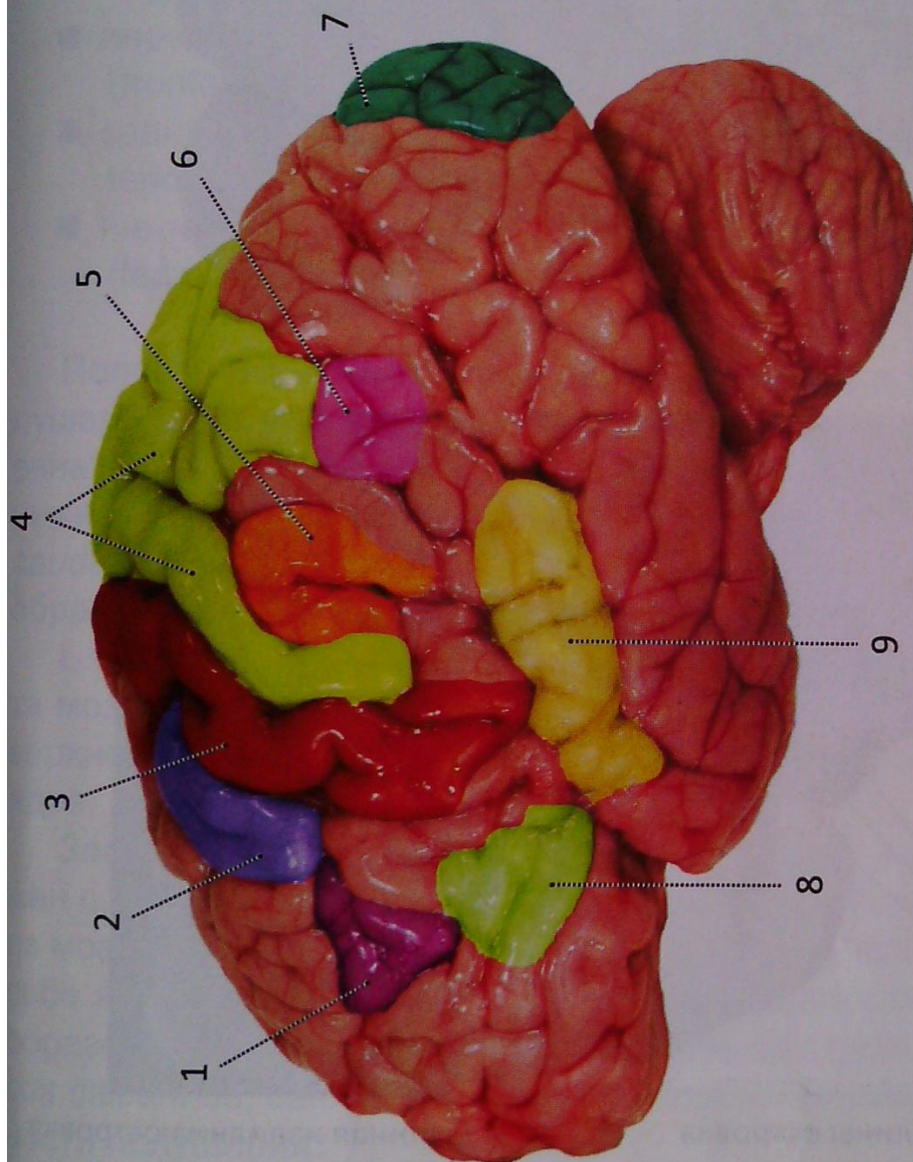


Рис. 36. Проекция ядер анализаторов на кору большого мозга (схема):

- 1 — ядро двигательного анализатора (сочетанный поворот головы и глаз); 2 — ядро двигательного анализатора письменной речи;
 3 — ядро двигательного анализатора; 4 — ядро кожного анализатора; 5 — ядро двигательного анализатора (синтез привычных целенаправленных движений); 6 — ядро зрительного анализатора письменной речи; 7 — ядро зрительного анализатора (зрительная память); 8 — ядро двигательного анализатора артикуляции речи; 9 — ядро слухового анализатора

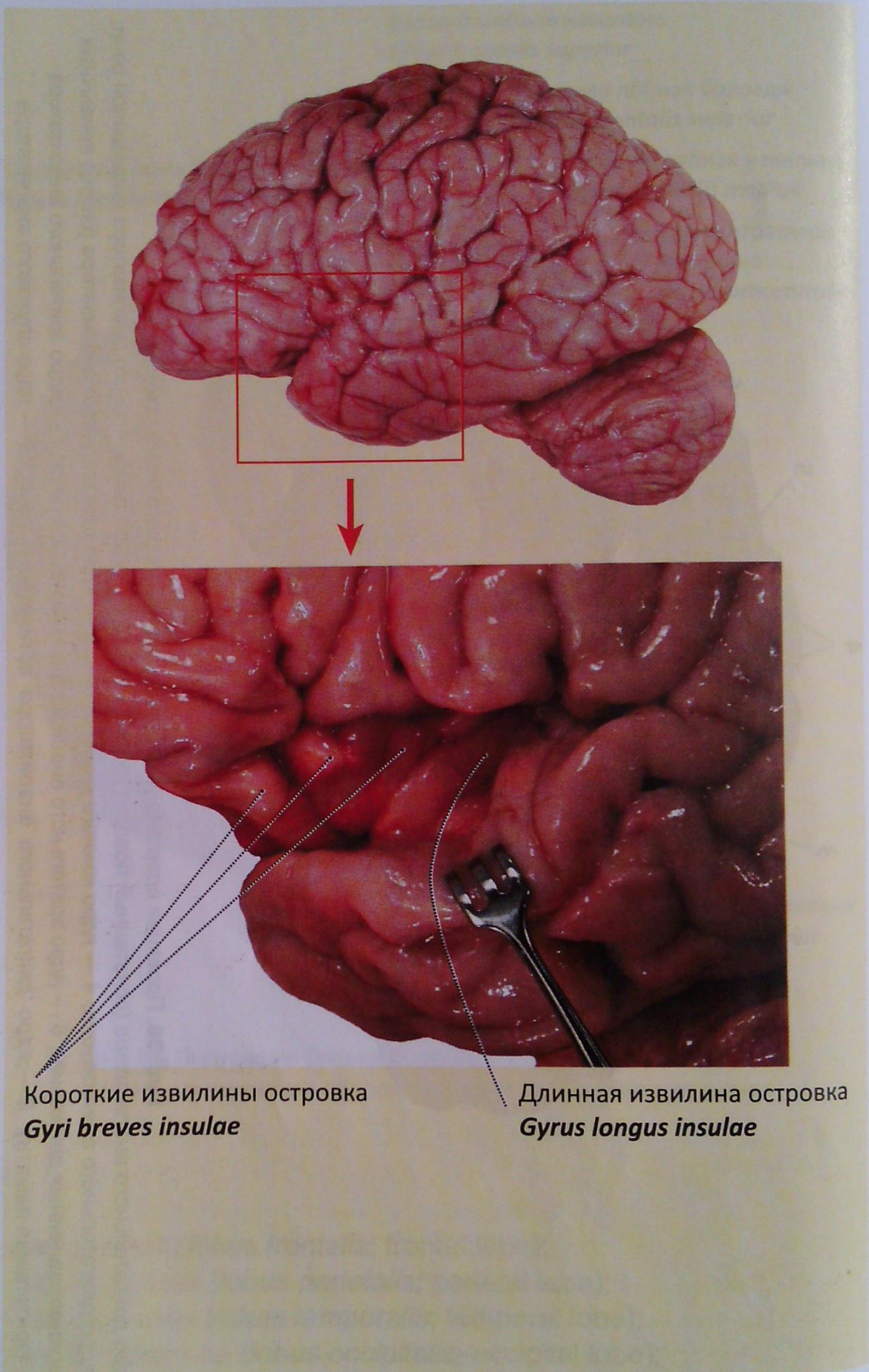


Рис. 37. Островок левый (вид сбоку). Извилины островка

Боковые желудочки

В полушариях большого мозга симметрично сагиттальной плоскости располагаются два **боковых желудочка** (*ventriculi laterales; lateral ventricles*), являющихся полостью конечного мозга (рис. 14, 24–27, 28, 38–40). Полость каждого желудочка формирует **центральную часть**, (*pars centralis; central part*) и три рога:

- **передний (лобный) рог** (*cornu anterius (frontale); anterior (frontal) horn*);
- **задний (затылочный) рог** (*cornu posterius (occipitale); posterior (occipital) horn*);
- **нижний (височный) рог** (*cornu inferius (temporale); inferior (temporal) horn*).

Полость **переднего рога** располагается в лобной доле полушария и ограничена стенками. Медиальная стенка образована прозрачной перегородкой. Латеральная стенка (и часть нижней) формируется **головкой хвостатого ядра** (*caput nuclei caudati; head of caudate nucleus*) (рис. 38, 39). Верхняя стенка образуется волокнами колена и ствола мозолистого тела.

Центральная часть (*pars centralis; central part*) сверху накрыта мозолистым телом, дно его образовано частью верхней поверхности таламуса и продолжением тела и хвоста хвостатого ядра.

Задний рог (см. рис. 27, 39, 42) бокового желудочка окружен **покровом** (*tapetum; tapetum*) — массой волокон, отходящих из мозолистого тела. Медиальная стенка заднего рога несет на себе выступ — **птичья шпора** (*calcar avis; calcarine spur*). Она образовалась как результат вдавления **шпорной борозды** (*sulcus calcarinus; calcarine sulcus*) со стороны медиальной поверхности полушария.

Нижний рог (рис. 41). Верхняя и латеральная стенки образованы покровом, являющимся продолжением покрова заднего рога. **Хвост хвостатого ядра** (*cauda nuclei caudati; tail of caudate nucleus*), проходя по медиальной стороне верхней стенки, также принимает участие в ее формировании.

По медиальной стенке нижнего рога на всем ее протяжении располагается валикообразное возвышение — **гиппокамп (морской конек)** (*hippocampus; hippocampus*) (рис. 41, 42). По аналогии с птичьей шпорой он образован вдавлением **гиппокампальной борозды** (*sulcus hippocampalis; hippocampal sulcus*).

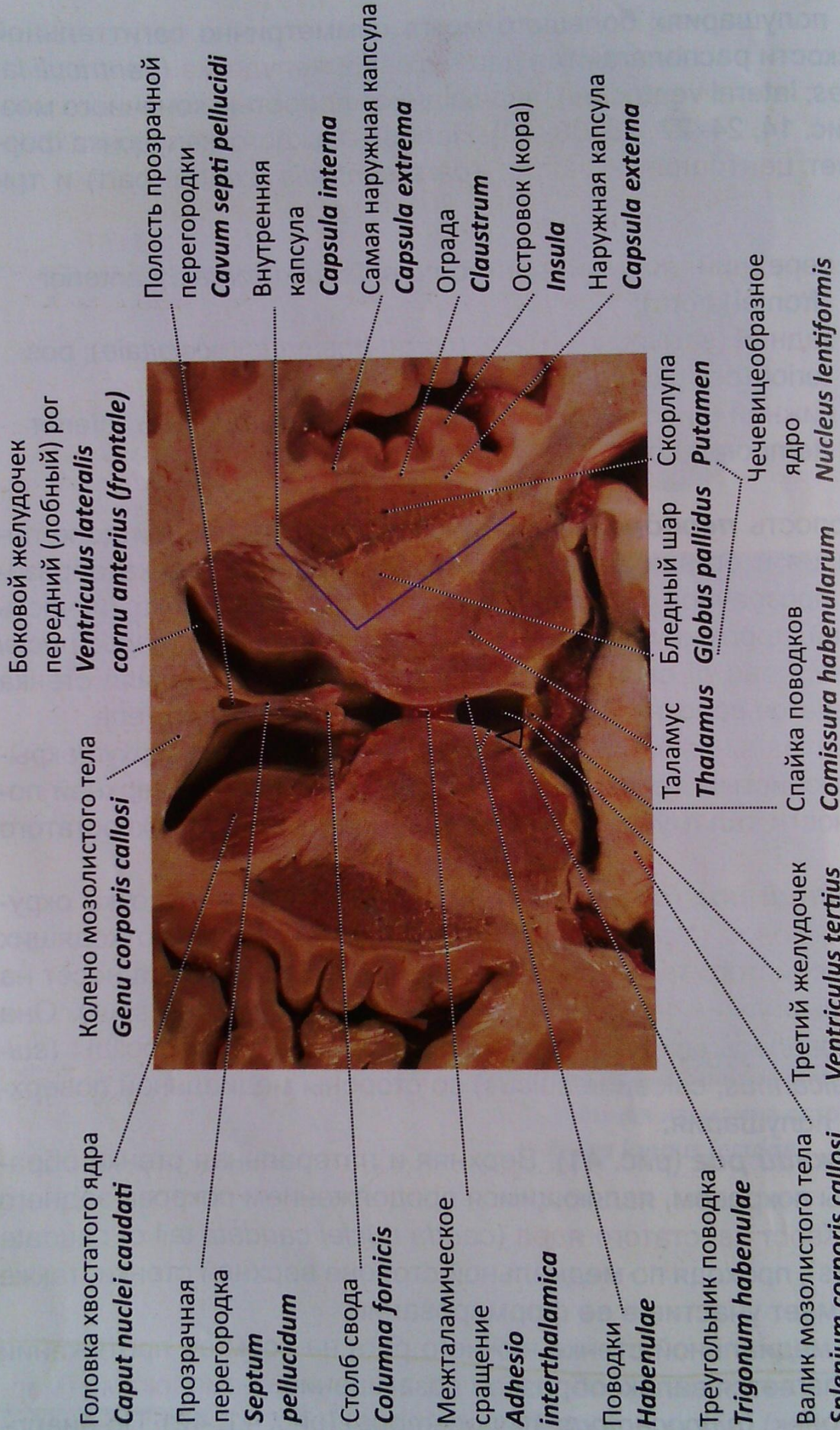
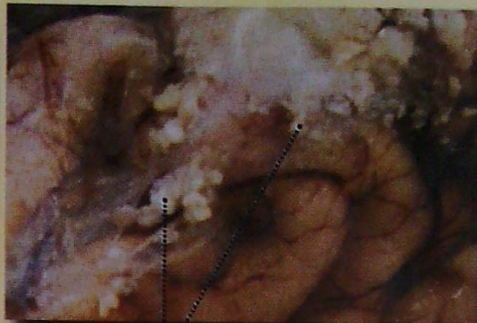

Рис. 38. Головной мозг, боковые желудочки. Срез в горизонтальной плоскости через базальные ядра



Межжелудочковое отверстие
Foramen interventriculare



Ствол мозолистого тела
Truncus corporis callosi

Грануляции паутинной оболочки
Granulationes arachnoideales

Третий желудочек
Ventriculus tertius

Таламус
Thalamus

Затылочный (задний) рог
бокового желудочка
*Cornu occipitale (posterius)
ventriculi lateralis*

Головка хвостатого ядра
Caput nuclei caudati

Сосудистое
сплетение
бокового
желудочка
*Plexus choroideus
ventriculi lateralis*

Боковой желудочек
передний (лобный) рог
*Ventriculus lateralis
cornu anterius (frontale)*

Кора островка
Cortex insulae

Скорлупа
Putamen

Валик мозолистого тела
Splenium corporis callosi

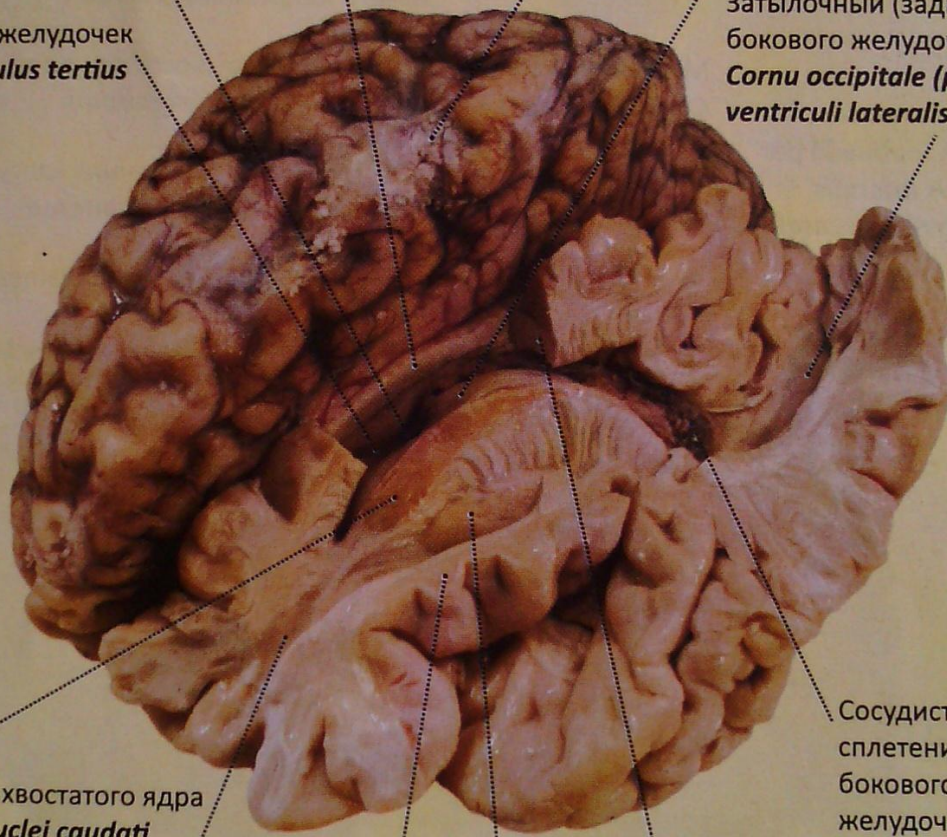


Рис. 39. Головной мозг. Базальные ядра, III и боковой желудочки. Часть левого полушария со стороны верхнелатеральной поверхности удалена. Вид спереди слева и несколько сверху

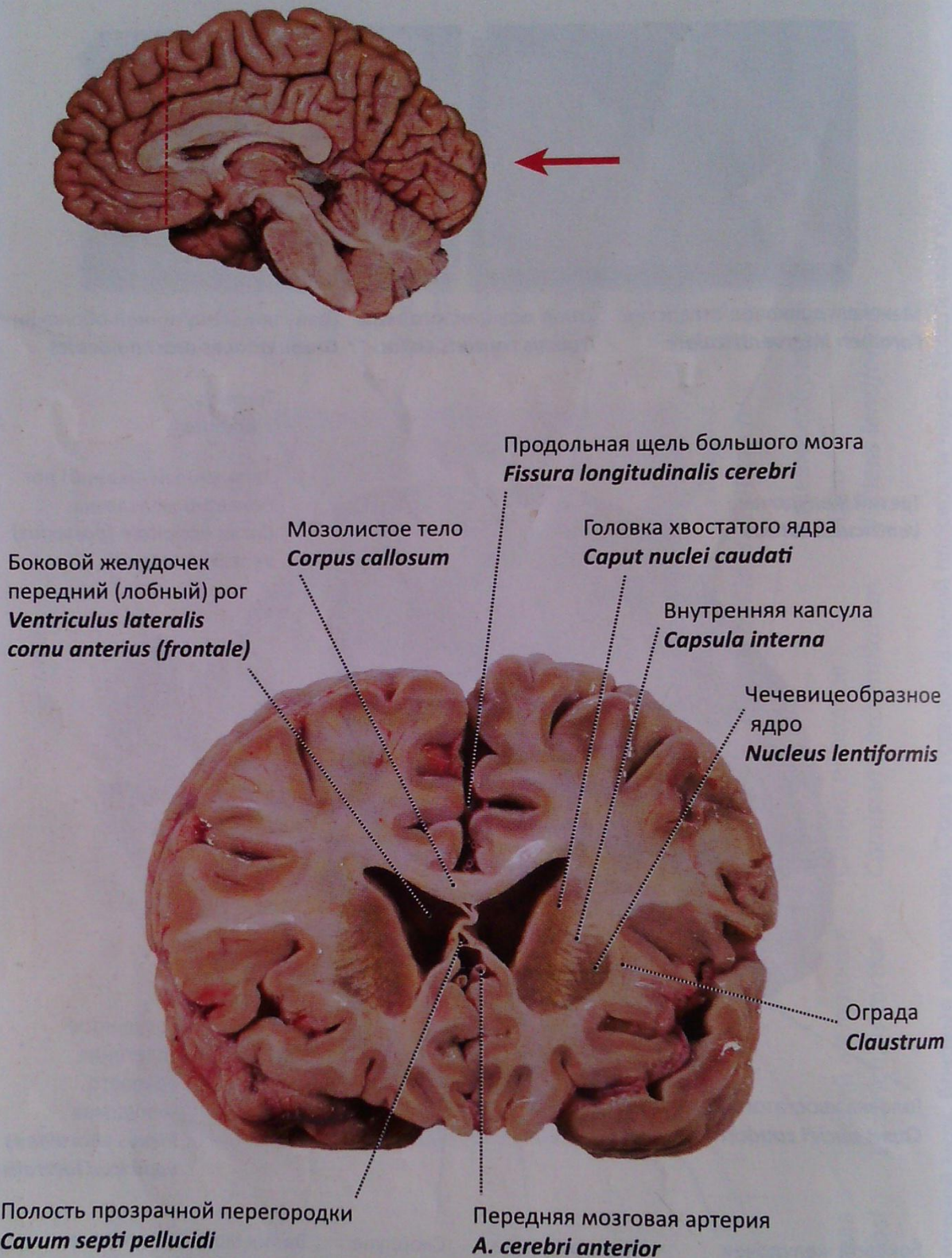


Рис. 40. Головной мозг. Срез во фронтальной плоскости кпереди от зрительного перекреста.

Вид сзади

Идущая по его медиальному краю **бахромка гиппокампа** (*fimbria hippocampi*; *fimbria of hippocampus*) представляет собой остаток **ножки свода** (*crura fornix*; *crura of the fornix*).

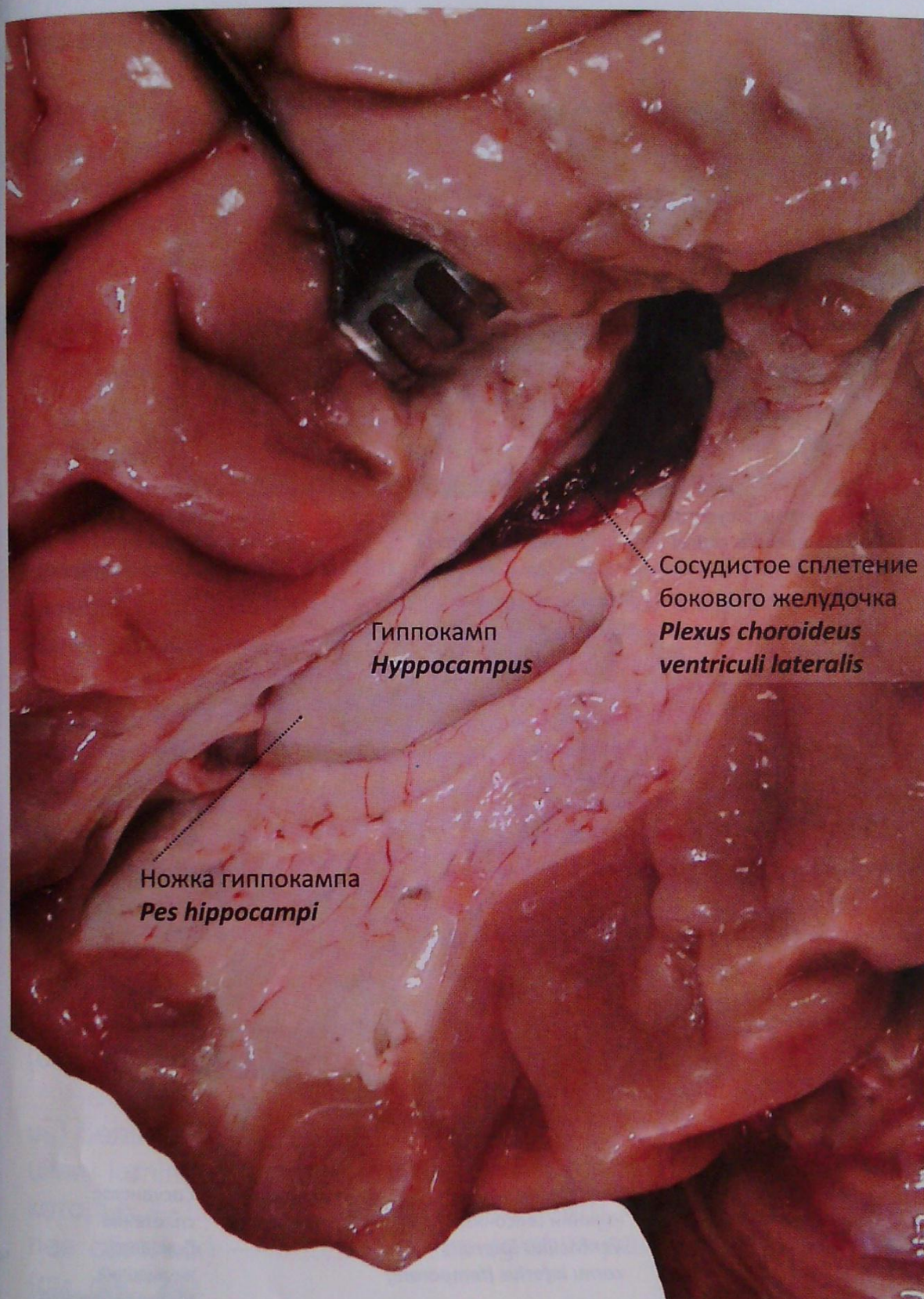


Рис. 41. Височный рог бокового желудочка вскрыт: гиппокамп.
Вид сбоку

В центральную часть и нижний рог бокового желудочка вдается **сосудистое сплетение бокового желудочка** (*plexus choroideus ventriculi lateralis*; **choroid plexus of the lateral ventricle**) (см. рис. 41).

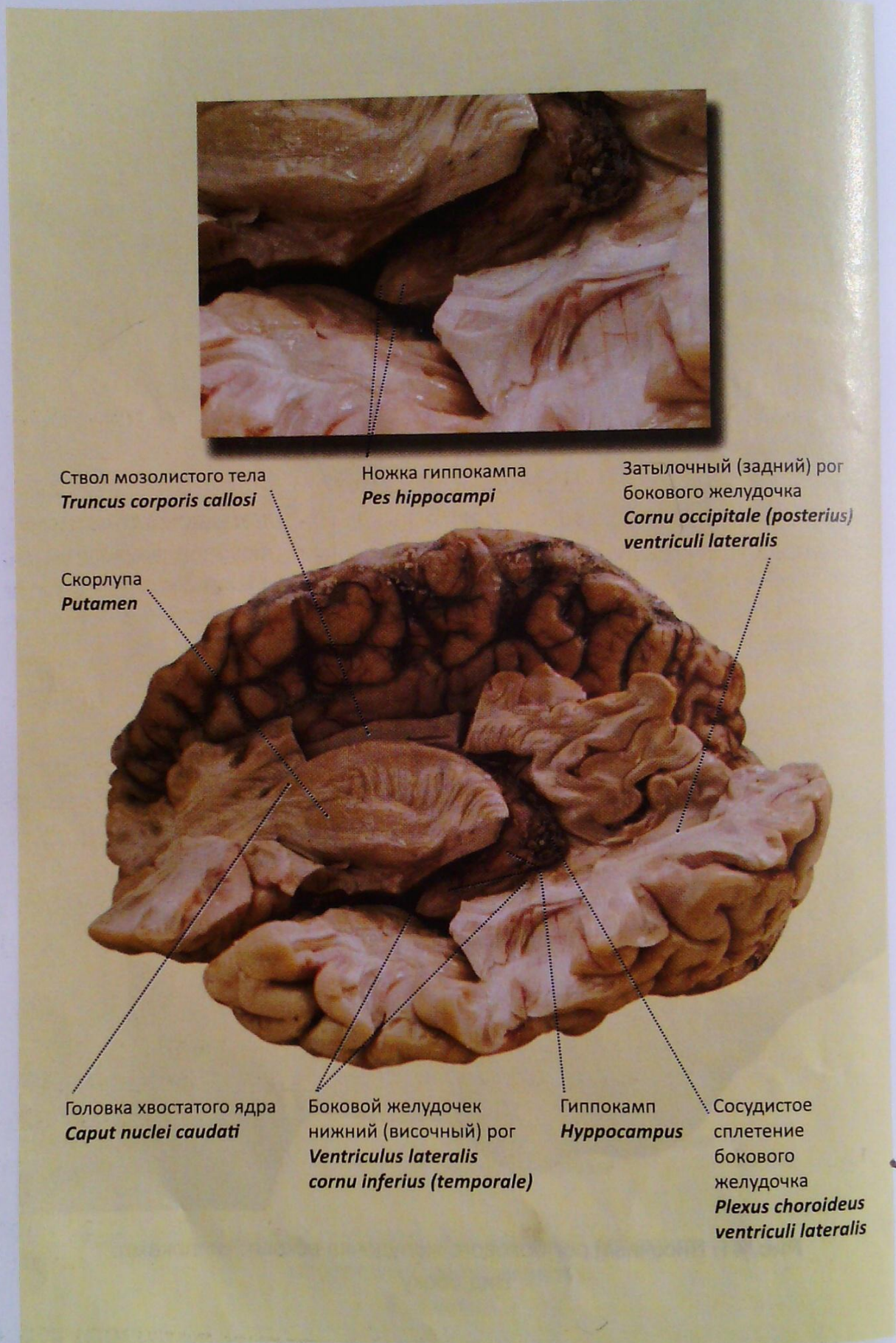


Рис. 42. Головной мозг. Гиппокамп, III и боковой желудочки, мозолистое тело. Часть левого полушария со стороны верхнелатеральной поверхности удалена. Вид слева

Базальные ядра

В толще каждого полушария большого мозга имеется скопление серого вещества формирующее **базальные ядра** (*nuclei basales; basal nuclei*) (см. рис. 24–27, 28, 38, 39, 43).

Различают три комплекса подкорковых ядер:

- **полосатое тело** (*corpus striatum; corpus striatum*);
- **ограда** (*claustrum; claustrum*);
- **миндалевидное тело** (*corpus amygdaloideum; amygdaloid body*).

Полосатое тело. Представлено двумя обособленными ядрами: **хвостатое ядро** (*nucleus caudatus; caudate nucleus*) и **чечевицеобразное ядро** (*nucleus lentiformis; lentiform nucleus*). Взаимоотношение этих ядер наглядно видно на горизонтальных разрезах полушарий. Хвостатое ядро расположено медиальнее чечевицеобразного. Границей между ними служит прослойка белого вещества — **внутренняя капсула** (*capsula interna; internal capsule*). В ядре выделяют переднюю его часть — **головку хвостатого ядра** (*caput nuclei caudati; head of caudate nucleus*), среднюю — **тело** (*corpus; body*) и заднюю — **хвост хвостатого ядра** (*cauda nuclei caudati; tail of caudate nucleus*) (см. рис. 38, 39).

Внутренняя капсула (*capsula interna; internal capsule*) является как бы коллектором проекционных волокон проводящих путей. В ней выделяют **переднюю ножку** (*crus anterior; anterior limb*), **колесо внутренней капсулы** (*genu capsulae internaе; genu of internal capsule*), **заднюю ножку** (*crus posterior; posterior limb*) (см. рис. 24).

Чечевицеобразное ядро (*nucleus lentiformis; lentiform nucleus*) белыми **мозговыми пластинками** (*laminae medullares; medullary laminae*) разделяется на три фрагмента, латеральный из которых — **скорлупа** (*putamen; putamen*), а два медиальных (более светлых) — **бледный шар** (*globus pallidus; globus pallidus*) (см. рис. 24).

В функциональном плане ядра полосатого тела составляют высший регуляторный центр вегетативных функций — это так называемая **стриопаллидарная система**.

Ограда. Тонкая пластинка серого вещества в области коры островковой доли. Кнутри от нее располагается скорлупа, снаружи — кора островка. От последней она отделяется прослойкой белого вещества — **самая наружная капсула** (*capsula extrema; extreme capsule*). Между скорлупой и оградой проходит

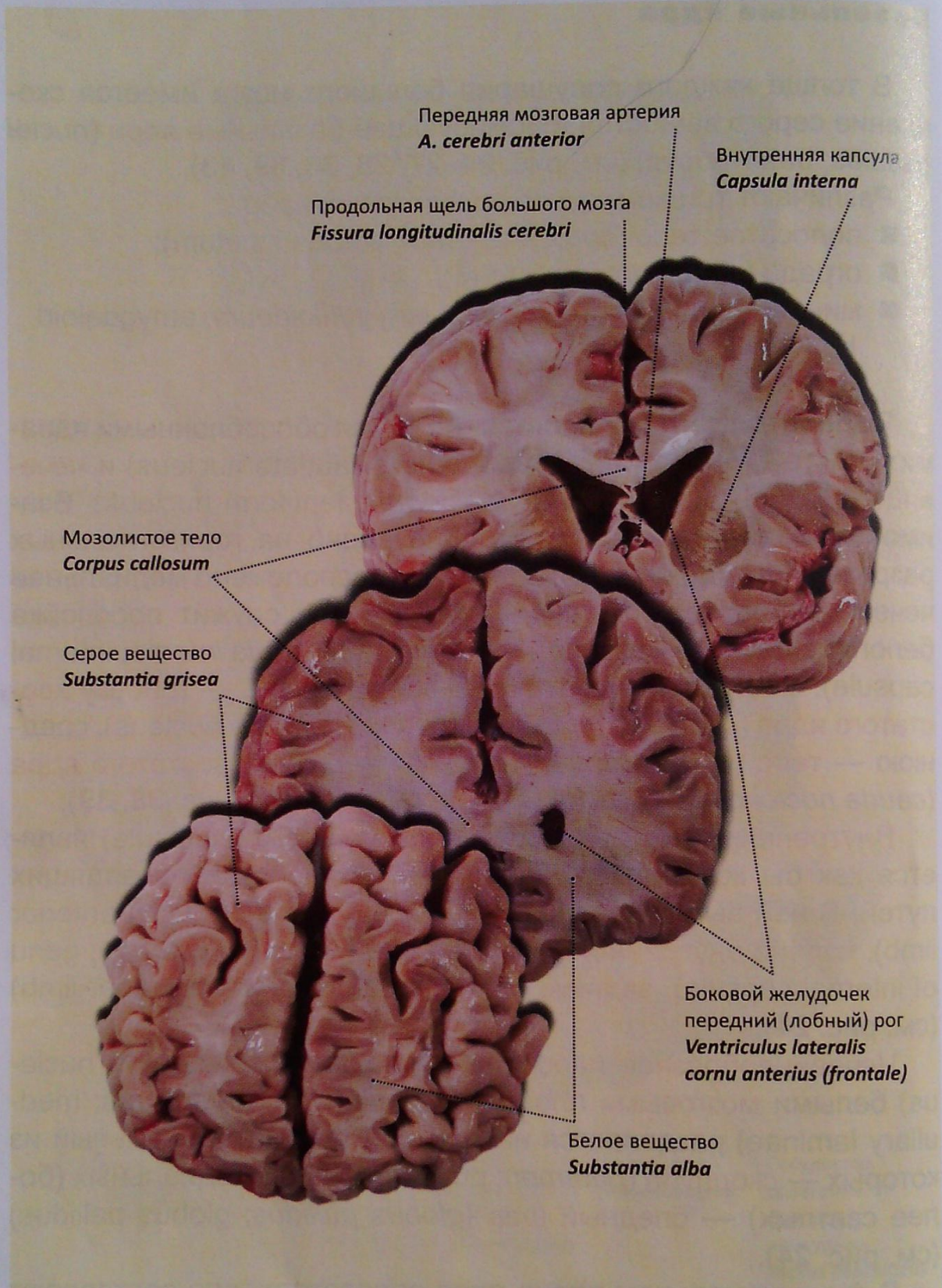


Рис. 43. Полушария большого мозга. Разрезы во фронтальной плоскости

аналогичная прослойка белого вещества — **наружная капсула** (*capsula externa*; **external capsule**) (см. рис. 24).

Миндалевидное тело. Располагается в передней части височной доли полушария, под скорлупой. Относится к подкорковым обонятельным центрам и к лимбической системе.

ОБОЛОЧКИ ГОЛОВНОГО МОЗГА

Оболочки головного мозга (*meninges*; *meninges*) являются продолжением одноименных оболочек спинного мозга, функционально составляя единую систему. Однако некоторые топографоанатомические особенности позволяют отличать каждую из них в головном и спинном мозге (рис. 44).

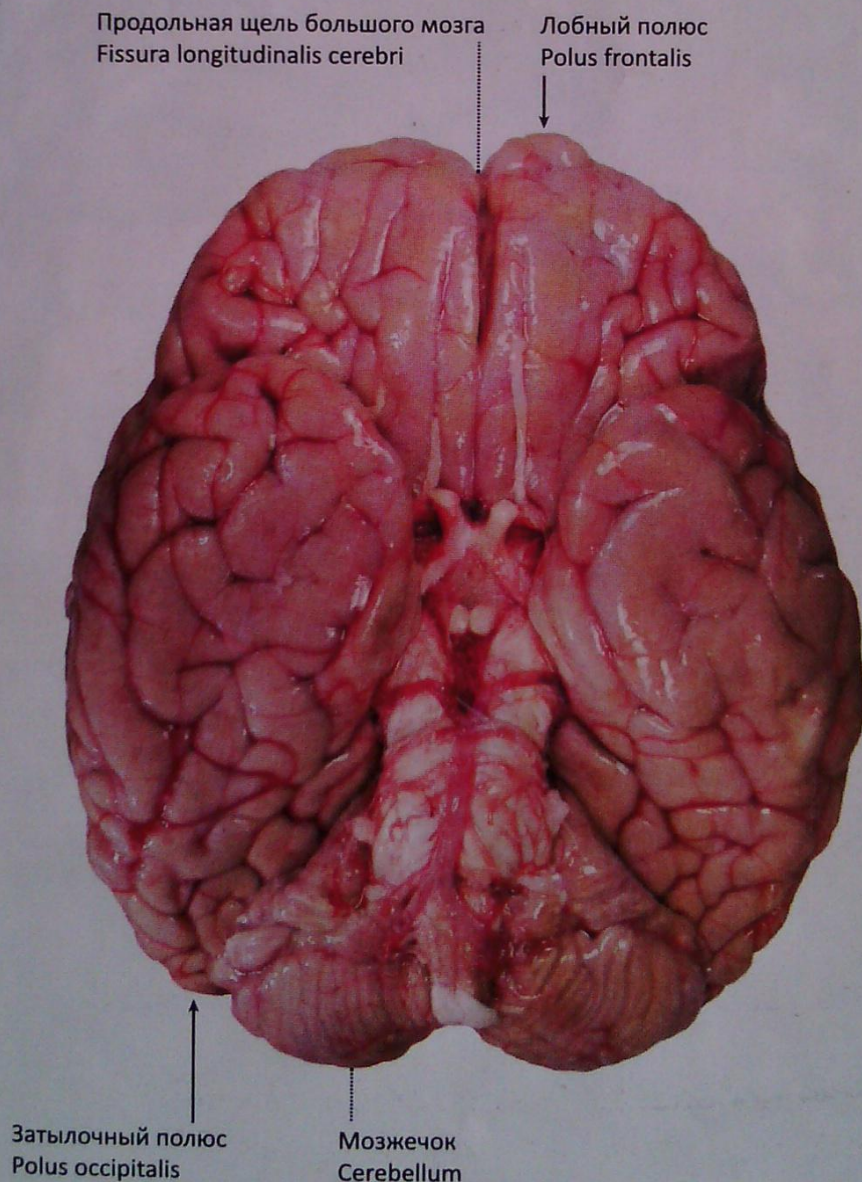


Рис. 44. Обзор основания головного мозга. Паутинная и мягкая мозговые оболочки сохранены. Вид снизу

Твердая оболочка

Твердая оболочка (*dura mater*, **dura mater**) — самая наружная из оболочек головного мозга (рис. 45, 46). Непосредственно прилегая к внутренней поверхности костей черепа, образует их надкостницу. Ее поверхность, обращенная к мозгу, покрыта эндотелием. Между ней и паутинной оболочкой мозга располагается **субдуральное пространство** (*spatium subdurale*; **subdural space**), которое содержит небольшое количество жидкости. Расщепляясь на два листка, твердая оболочка местами образует венозные синусы.

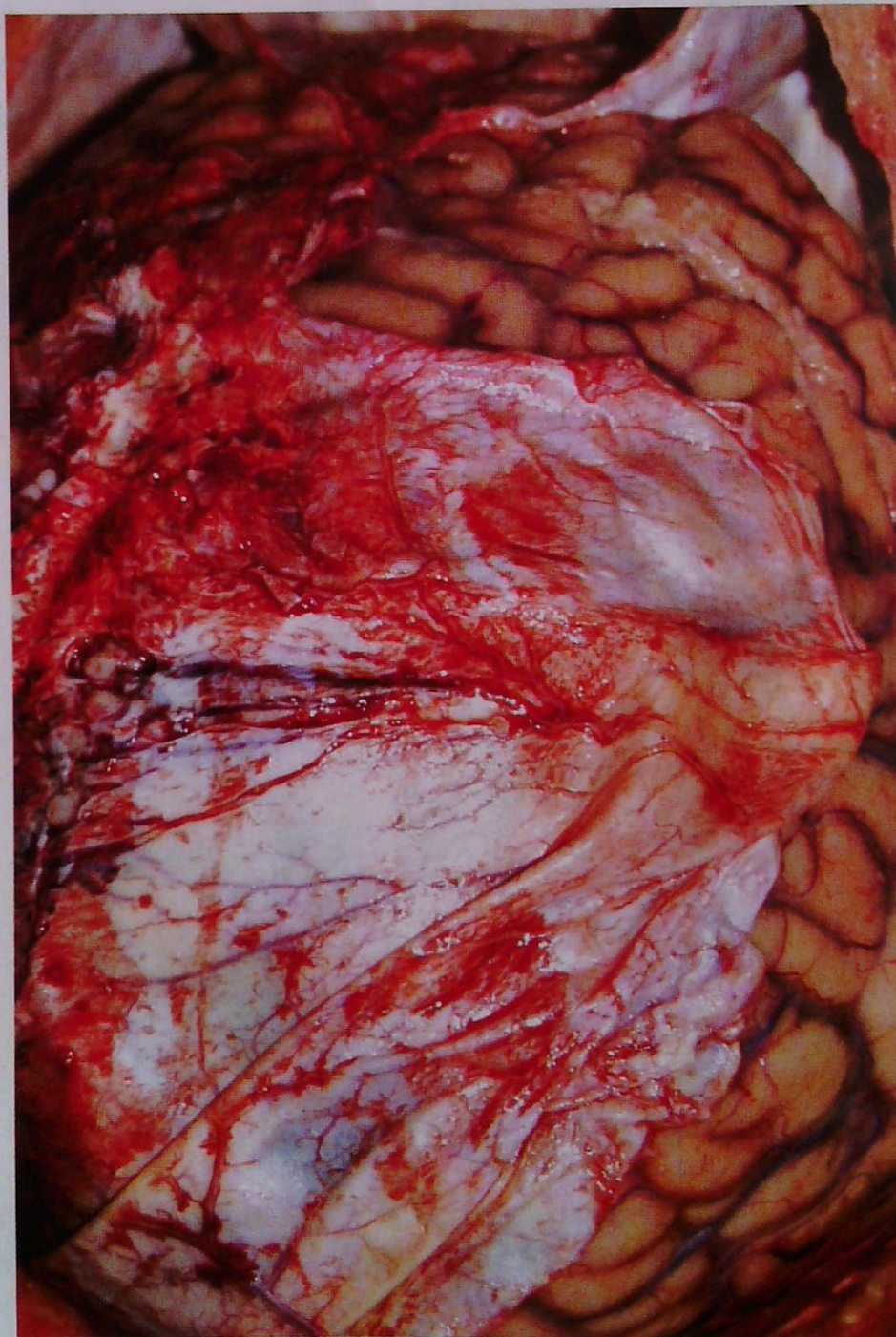

Рис. 45. Твердая оболочка головного мозга

1. **Поперечный синус** (*sinus transversus, transverse sinus*). Залегают в одноименной борозде (*sulcus sinus transverse*) затылочной кости.

2. **Сигмовидный синус** (*sinus sigmoideus, sigmoid sinus*) является продолжением поперечного синуса. Лежит в борозде (*sulcus sinus sigmoidei, groove for sigmoid sinus*) и заканчивается у **яремного отверстия** (*foramen jugulare, jugular foramen*), где открывается в устье **внутренней яремной вены** (*v. jugularis interna, internal jugular v.*). В него впадают:

3. **Верхний сагиттальный синус** (*sinus sagittalis superior, superior sagittal sinus*).

4. **Затылочный синус** (*sinus occipitalis, occipital sinus*).

5. **Прямой синус** (*sinus rectus, straight sinus*). Сливаясь вместе, *sinus transversus, sinus sagittalis superior, sinus occipitalis sinus rectus* образуют расширение — **сток синусов** (*confluens sinuum, confluens of sinuses*).

6. По бокам от турецкого седла расположен **пещеристый синус** (*sinus cavernosus, cavernous sinus*). Вместе с двумя поперечными анастомозами (*sinus intercavernosi, intercavernous sinuses*) он образует венозное кольцо.

7–8. **Верхний и нижний каменистые синусы** (*sinus petrosus superior et inferior, superior and inferior petrosal sinuses*) зало-

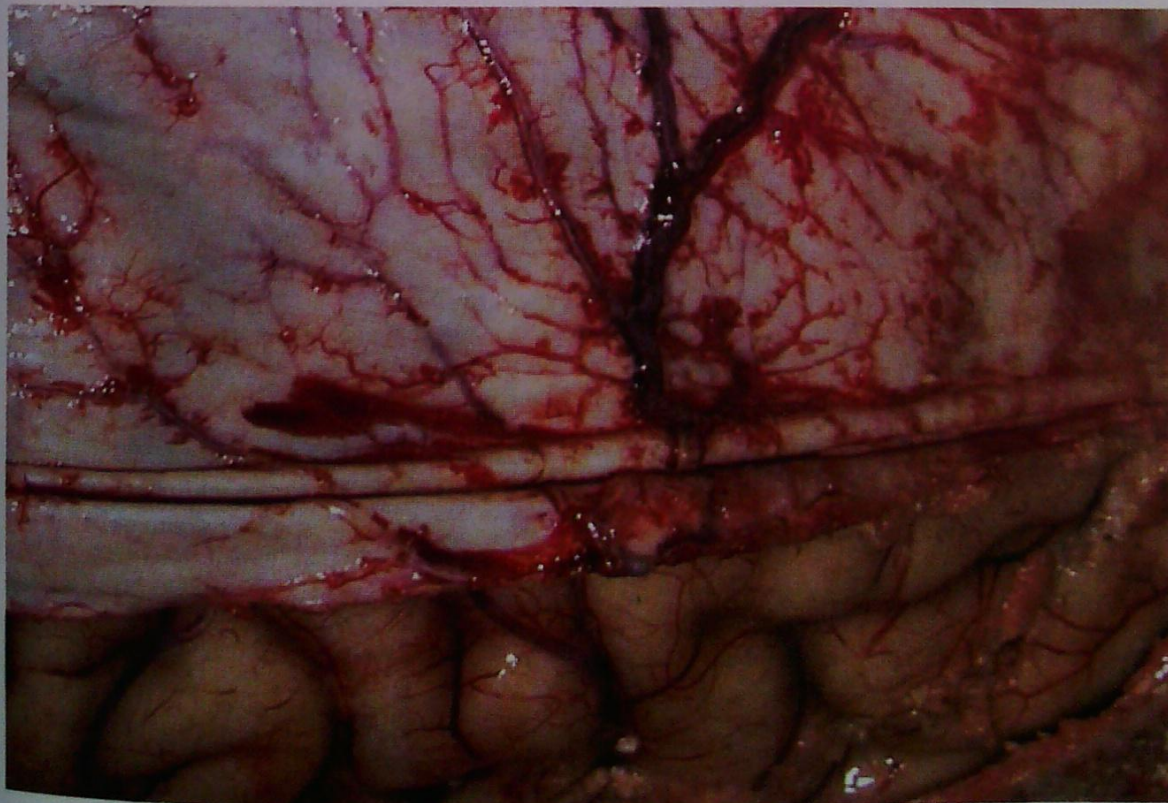


Рис. 46. Твердая оболочка головного мозга, инъецирован крупный сосуд оболочки

жены в одноименных бороздах (*sulcus sinus petrosi superioris et inferioris, groove for superior and inferior petrosal sinuses*) (рис. 47, 48).

Большая часть венозной крови синусов оттекает во внутренние яремные вены, остальная — в вены наружной поверхности головы с помощью **эмиссарных вен** (*vv. emissariae, emissary vv.*). Сходную функцию выполняют вены, которые покидают полость черепа вместе с черепными нервами.

Твердая мозговая оболочка формирует уплощенные отростки, которые, проникая между полушариями мозга и мозжечка, отделяют их друг от друга и от костей черепа. К ним относятся:

1. **Серп большого мозга** (*falx cerebri; falx cerebri*). Разделяет полушария большого мозга, располагаясь в сагиттальной плоскости от петушиного гребня до намета мозжечка.

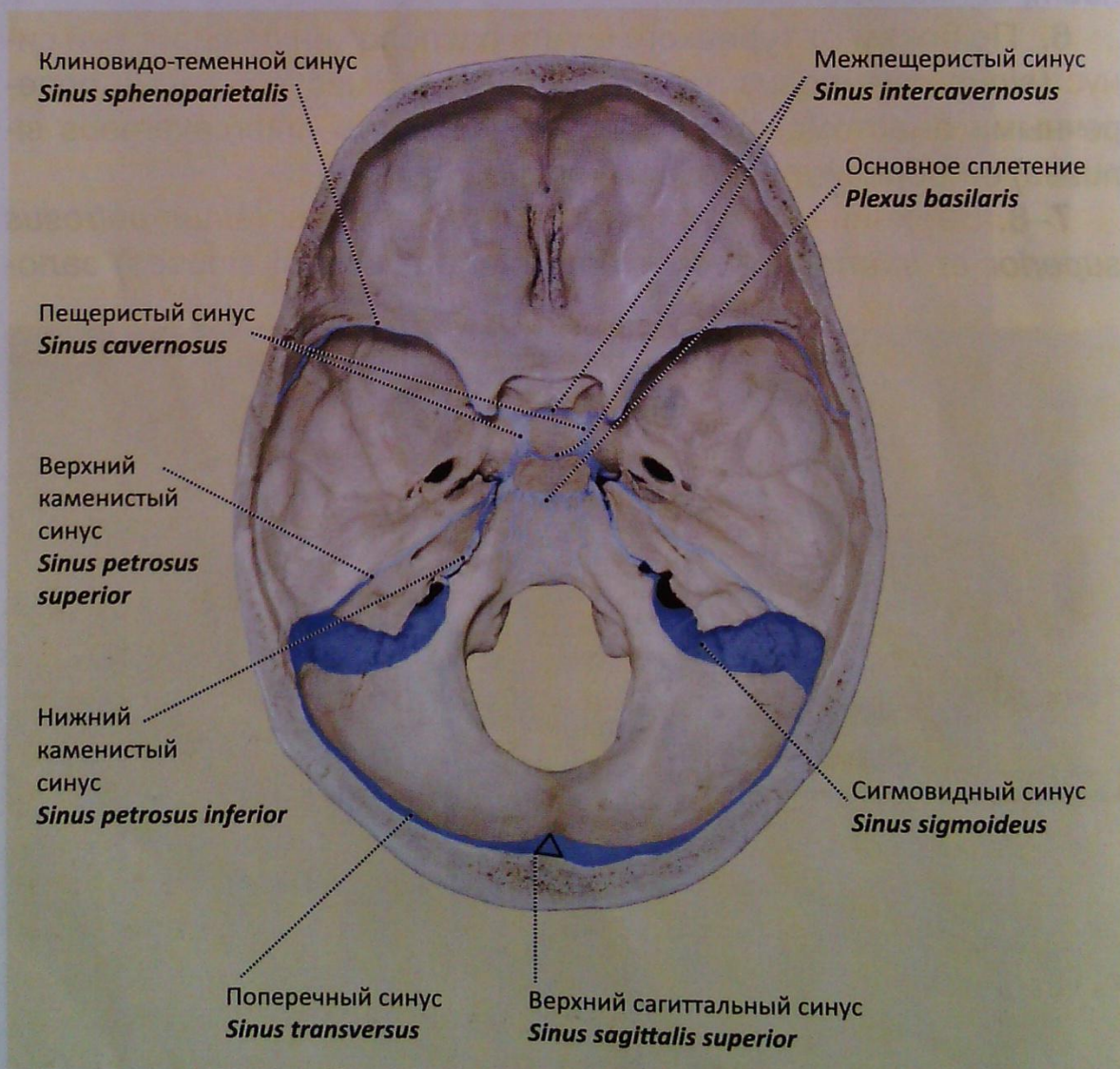


Рис. 47. Внутреннее основание черепа. Проекция на кости черепа синусов твердой оболочки головного мозга

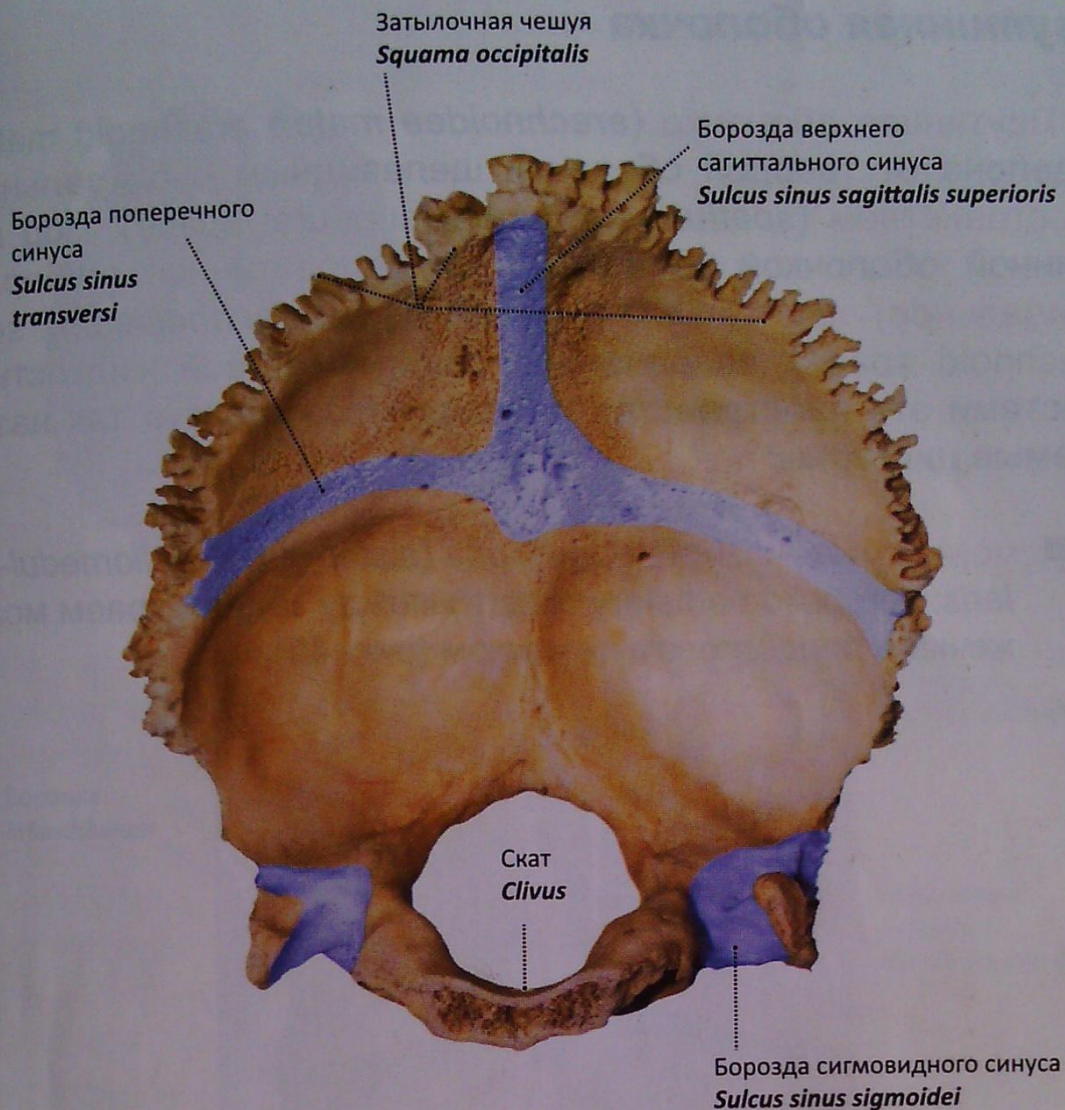


Рис. 48. Затылочная кость. Мозговая поверхность.
Борозды синусов твердой оболочки головного мозга

2. **Намет мозжечка** (*tentorium cerebelli*; *tentorium cerebelli*) — горизонтальная пластинка. Прикрепляется по краям **борозды поперечного синуса** (*sulcus sinus transversi*; *groove for transverse sinus*) затылочной кости и по верхней грани пирамид височных костей. Отделяет затылочные доли большого мозга от мозжечка.

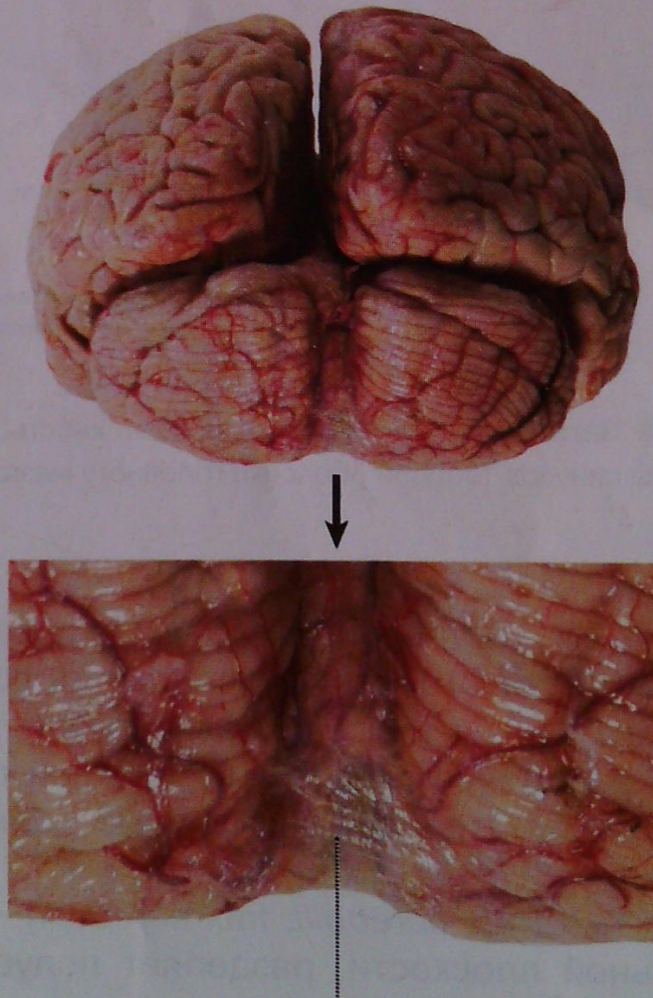
3. **Серп мозжечка** (*falx cerebelli*; *falx cerebelli*). Располагается в сагиттальной плоскости, разделяет полушария мозжечка

4. **Диафрагма седла** (*diaphragma sellae*; *sellar diaphragm*). Как бы накрывает сверху турецкое седло, образуя полость с размещенным в ней гипофизом. В центре имеется отверстие для **воронки** (*infundibulum*; *infundibulum*).

Паутинная оболочка

Паутинная оболочка (*arachnoidea mater*; *arachnoid mater*) отделена от твердой оболочки щелевидным субдуральным пространством (*spatium subdurale*; *subdural space*). Под паутинной оболочкой располагается подпаутинное (субарахноидальное) пространство (*spatium subarachnoideum*; *subarachnoid space*), заполненное спинномозговой жидкостью. Местами это пространство расширяется, образуя так называемые цистерны:

- мозжечково-мозговая цистерна (*cisterna cerebellomedullaris*; *cerebellomedullary cistern*) между задним краем мозжечка и продолговатым мозгом (рис. 49);



Мозжечково-мозговая цистерна
Cisterna cerebellomedullaris

Рис. 49. Полушария мозга и мозжечок. Вид сзади.
Мозжечково-мозговая цистерна

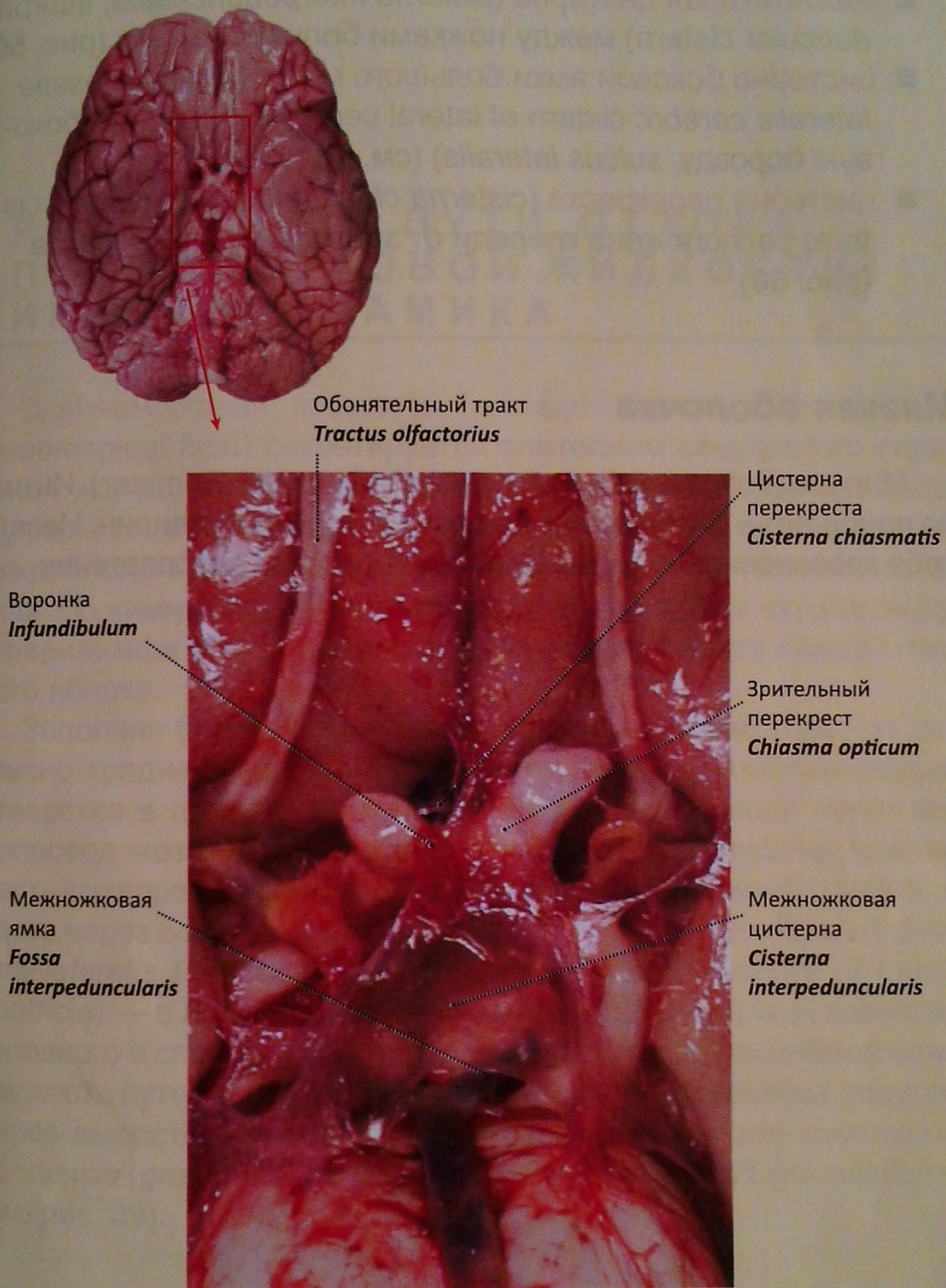


Рис. 50. Подпаутинное пространство (цистерны) основания мозга

- **межножковая цистерна** (*cisterna interpeduncularis*; **interpeduncular cistern**) между ножками большого мозга (рис. 50);
- **цистерна боковой ямки большого мозга** (*cisterna fossae lateralis cerebri*; **cistern of lateral cerebral fossa**) (см. боковую борозду, *sulcus lateralis*) (см. рис. 33);
- **цистерна перекреста** (*cisterna chiasmatica*; **chiasmatic cistern**) расположена кпереди от зрительного перекреста (рис. 50).

Мягкая оболочка

Мягкая оболочка (*pia mater encephali*, **cranial pia mater**). Интимно прилегает к мозгу, повторяя рельеф борозд и извилин. Несет в себе кровеносные сосуды, формируя сосудистые сплетения.

ПРОДУКЦИЯ И ПУТИ ОТТОКА СПИННОМОЗГОВОЙ ЖИДКОСТИ. ЛИКВОРОДИНАМИКА

Спинномозговая жидкость (ликвор) (*liquor cerebrospinalis*, *cerebrospinal fluid*) секретируется эпителием сосудистого сплетения желудочков мозга, преимущественно боковыми. Среди функций ликвора наиболее значимы защитная (механическая, микробиологическая защита), трофическая и гомеостатическая. По химическому и клеточному составу с ним сходна эндо- и перилимфа внутреннего уха и водянистая влага камер глазного яблока.

Заполняя боковые желудочки, спинномозговая жидкость согласно градиенту давления оттекает через межжелудочковые отверстия в полость III желудочка. Оттуда, проходя через водопровод мозга, она попадает в полость IV желудочка. Далее часть ликвора оттекает в центральный канал спинного мозга, а часть через боковые и срединную апертуры IV желудочка (*apertura lateralis (mediana) ventriculi quarti*, *lateral aperture of fourth ventricle*) — в подпаутинное (субарахноидальное) пространство головного и спинного мозга (см. рис. 20). Оттуда спинномозговая жидкость путем фильтрации оттекает в кровь венозных синусов через выросты паутинной оболочки — грануляции паутинной оболочки (*granulationes arachnoideales*; *arachnoid granulations*) (см. рис. 39).

КРОВΟΣНАБЖЕНИЕ ГОЛОВНОГО МОЗГА

Артерии большого мозга

Артерии большого мозга представлены ветвями **внутренней сонной артерии** (*arteria carotis interna, internal carotid artery*) и **основной артерии** (*arteria basilaris, basilar artery*). Каждое полушарие получает артериальную кровь из трех мозговых артерий: передней, средней и задней. На основании головного мозга три пары этих артерий и их ветви образуют **артериальный (виллизиев) круг большого мозга** (*circulus arteriosus cerebri, cerebral arterial circle*) (рис. 51).

Передняя мозговая артерия (*a. cerebri anterior, anterior cerebral artery*) с помощью **передней соединительной артерии** (*a. communicans anterior, anterior communicating artery*) анастомозирует с одноименной артерией противоположной стороны. Кровоснабжает медиальную поверхность полушария до теменно-затылочной борозды, верхнюю лобную извилину, а на основании полушария — прямую извилину.

Средняя мозговая артерия (*a. cerebri media, middle cerebral artery*) — крупная ветвь внутренней сонной артерии, кровоснабжает островок, пре- и постцентральный извилины, нижнюю лобную извилину, среднюю лобную извилину, всю теменную долю, верхнюю и среднюю височные извилины.

Задняя мозговая артерия (*a. cerebri posterior, posterior cerebral artery*) — ветвь основной артерии, анастомозирует с внутренней сонной артерией с помощью **задней соединительной артерии** (*a. communicans posterior, posterior communicating artery*). Снабжает кровью височную (за исключением верхней и средней височных извилин) и затылочную доли (см. рис. 13, 51).

Дистальные отделы ветвей перечисленных артерий в сосудистой оболочке формируют артериальную сеть с образованием кортикальных (проникающих в кору) и медуллярных (проникающих в белое вещество) капилляров.

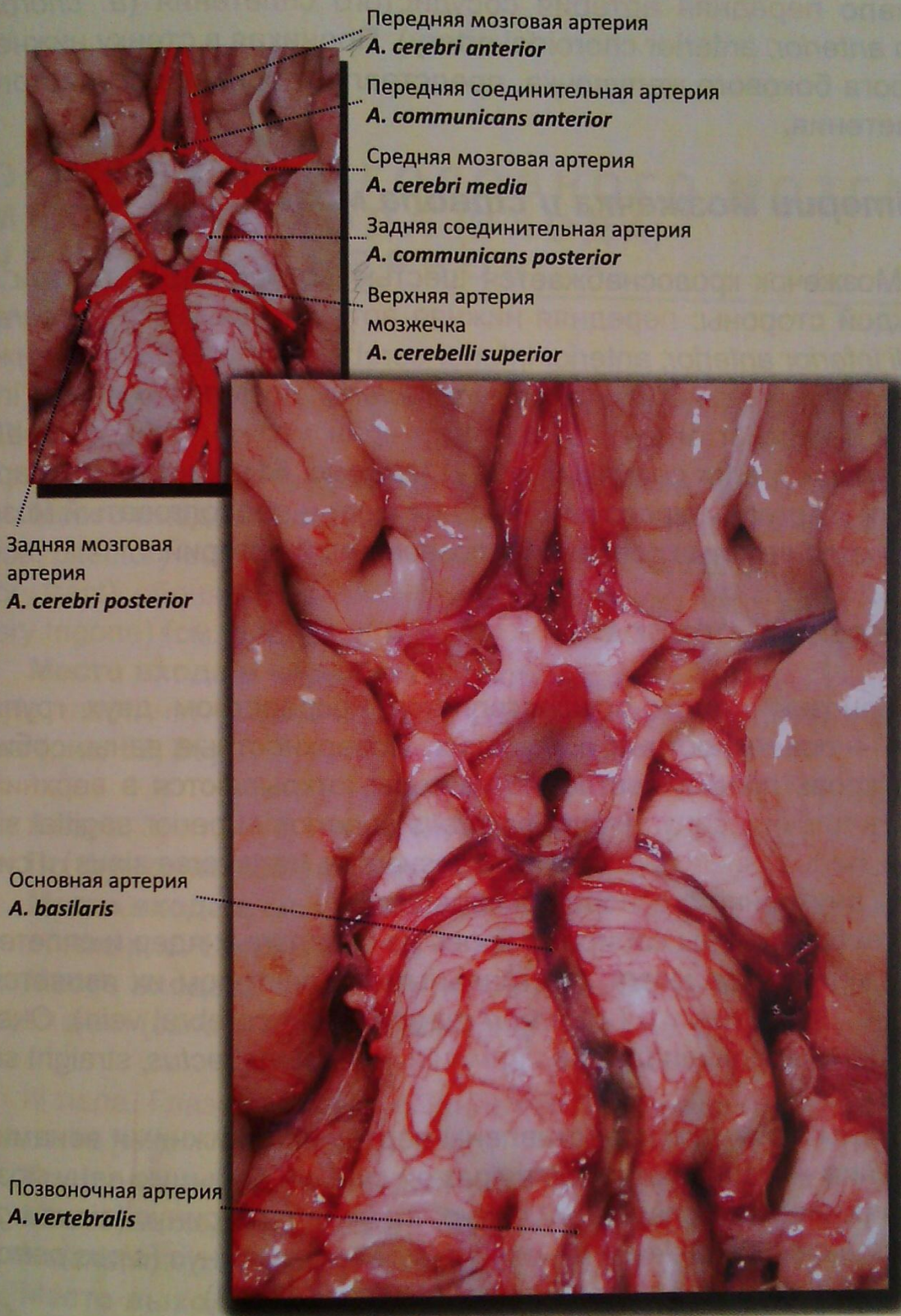


Рис. 51. Артерии большого мозга: артериальный (виллизиев) круг.
Вид со стороны основания мозга

От задней поверхности внутренней сонной артерии берет начало **передняя артерия сосудистого сплетения** (*a. choroidea anterior, anterior choroidal artery*). Проникая в стенку нижнего рога бокового желудочка, представляет основу сосудистого сплетения.

Артерии мозжечка и ствола мозга

Мозжечок кровоснабжается шестью артериями — по три с каждой стороны: **передняя нижняя артерия мозжечка** (*a. cerebelli inferior anterior, anterior inferior cerebellar artery*), **задняя нижняя артерия мозжечка** (*a. cerebelli inferior posterior, posterior inferior cerebellar artery*), **верхняя артерия мозжечка** (*a. cerebelli superior, superior cerebellar artery*) (см. рис. 51). Упомянутые артерии и артерии, кровоснабжающие мост и продолговатый мозг, являются ветвями основной и позвоночной артерий.

Венозный отток

Венозный отток осуществляется посредством двух групп вен — поверхностных и глубоких. Поверхностные вены, собирая кровь преимущественно из коры, открываются в **верхний сагиттальный синус** (*sinus sagittalis superior, superior sagittal sinus*), **поперечный синус** (*sinus transversus, transverse sinus*) и синусы внутреннего основания черепа.

Глубокие вены собирают кровь из базальных ядер и сплетений желудочков мозга, центральным коллектором их является **большая вена мозга** (*v. cerebri magna, great cerebral vein*). Она, в свою очередь, впадает в **прямой синус** (*sinus rectus, straight sinus*).

Вены мозжечка представлены верхними и нижними венами: верхние — изливают кровь в прямой синус и большую вену мозга; нижние — в поперечный синус, **сигмовидный синус** (*sinus sigmoideus, sigmoid sinus*) и **нижний каменистый синус** (*sinus petrosus inferior, inferior petrosal sinus*) (см. рис. 47, 48).

ОСНОВАНИЕ ГОЛОВНОГО МОЗГА, МЕСТА ВЫХОДА (ВХОДА) ЧЕРЕПНЫХ НЕРВОВ

I пара. Обонятельные нервы (*nn. olfactorii*; olfactory nerve [I]).

По функции: висцерально чувствительные.

Место входа в мозг: обонятельная луковица (*bulbus olfactorius*; olfactory bulb), обонятельный тракт (*tractus olfactorius*; olfactory tract), обонятельный треугольник (*trigonum olfactorium*; olfactory trigone) (см. рис. 13, 50).

Место входа в череп: из полости носа через продырявленную пластинку (*lamina cribrosa*; cribriform plate) решетчатой кости (рис. 52, 56).

II пара. Зрительный нерв (*n. opticus*; optic nerve [II]).

По функции: соматически чувствительный.

Место входа в мозг: зрительный тракт (*tractus opticus*; optic tract) (см. рис. 13, 29).

Место входа в череп: из полости глазницы через зрительный канал (*canalis opticus*; optic canal) (см. рис. 55, 56).

III пара. Глазодвигательный нерв (*n. oculomotorius*; oculomotor nerve [III]).

По функции: двигательный.

Место выхода из мозга: межножковая ямка (*fossa interpeduncularis*; interpeduncular fossa) (см. рис. 13, 22, 50).

Место выхода из черепа: вступает в полость глазницы через верхнюю глазничную щель (*fissura orbitalis superior*; superior orbital fissure) (см. рис. 55, 56).

IV пара. Блоковый нерв (*n. trochlearis*; trochlear nerve [IV]).

По функции: двигательный.

Место выхода из мозга: дорсальная поверхность верхнего мозгового паруса, огибает ножки мозга (см. рис. 23, 24).

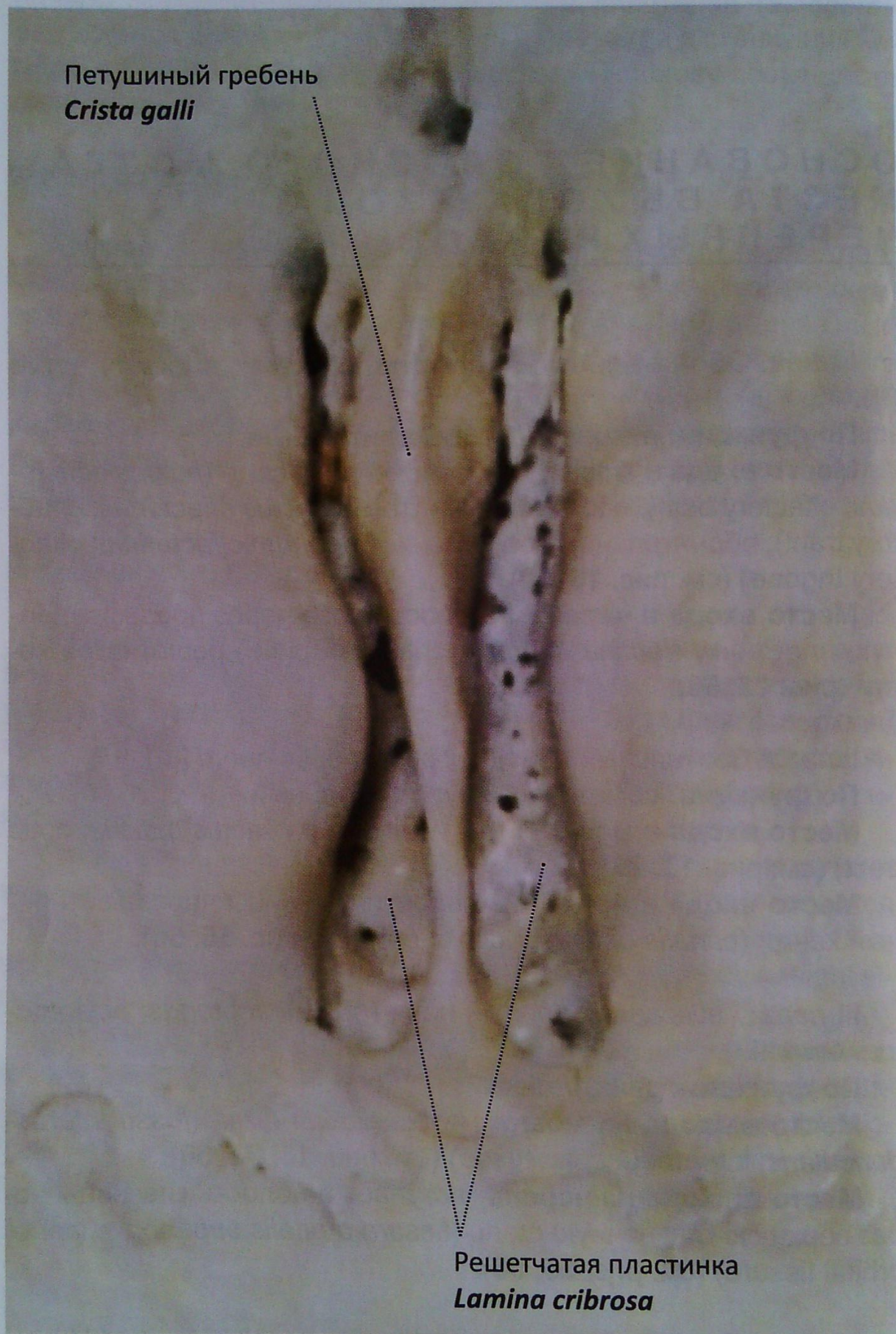


Рис. 52. Решетчатая кость. Решетчатая пластинка.

Вид сверху

Место выхода из черепа: вступает в полость глазницы через **верхнюю глазничную щель** (*fissura orbitalis superior*, *superior orbital fissure*) (см. рис. 55, 56).

V пара. Тройничный нерв (*n. trigeminus*; *trigeminal nerve [V]*).

По функции: смешанный.

Место выхода из мозга: на границе моста и средней мозжечковой ножки (ствол нерва) (см. рис. 12).

Место выхода из черепа: **глазной нерв** (*n. ophthalmicus* (чувствительный); *ophthalmic nerve*) входит в полость глазницы через **верхнюю глазничную щель** (*fissura orbitalis superior*, *superior orbital fissure*) (рис. 55, 56). **Верхнечелюстной нерв** (*n. maxillaris* (чувствительный); *maxillary nerve*) — через **круглое отверстие** (*foramen rotundum*; *foramen rotundum*) (рис. 56) в **крыловидную ямку** (*fossa pterygoidea*; *pterygoid fossa*) (рис. 54). **Нижнечелюстной нерв** (*n. mandibularis* (смешанный); *mandibular nerve*) — **овальное отверстие** (*foramen ovale*; *foramen ovale*) (рис. 53, 57).

VI пара. Отводящий нерв (*n. abducens*; *abducens nerve [VI]*).

По функции: двигательный.

Место выхода из мозга: из борозды между мостом и пирамидой продолговатого мозга (см. рис. 12).

Место выхода из черепа: вступает в полость глазницы через **верхнюю глазничную щель** (*fissura orbitalis superior*, *superior orbital fissure*) (см. рис. 55, 56).

VII пара. Лицевой нерв (*n. facialis*; *facial nerve [VII]*).

По функции: смешанный.

Место выхода из мозга: между средней мозжечковой ножкой и оливой (см. рис. 12).

Место выхода из черепа: входит во **внутреннее слуховое отверстие** (*porus acusticus internus*; *internal acoustic opening*) (рис. 58), продолжается в **канал лицевого нерва** (*canalis nervi facialis*; *facial canal*) и выходит через **шилососцевидное отверстие** (*foramen stylomastoideum*; *stylomastoid foramen*) (рис. 53, 57, 58).

VIII пара. Преддверно-улитковый нерв (*n. vestibulocochlearis*; *vestibulocochlear nerve [VIII]*).

По функции: содержит чувствительные волокна от органов слуха и гравитации.

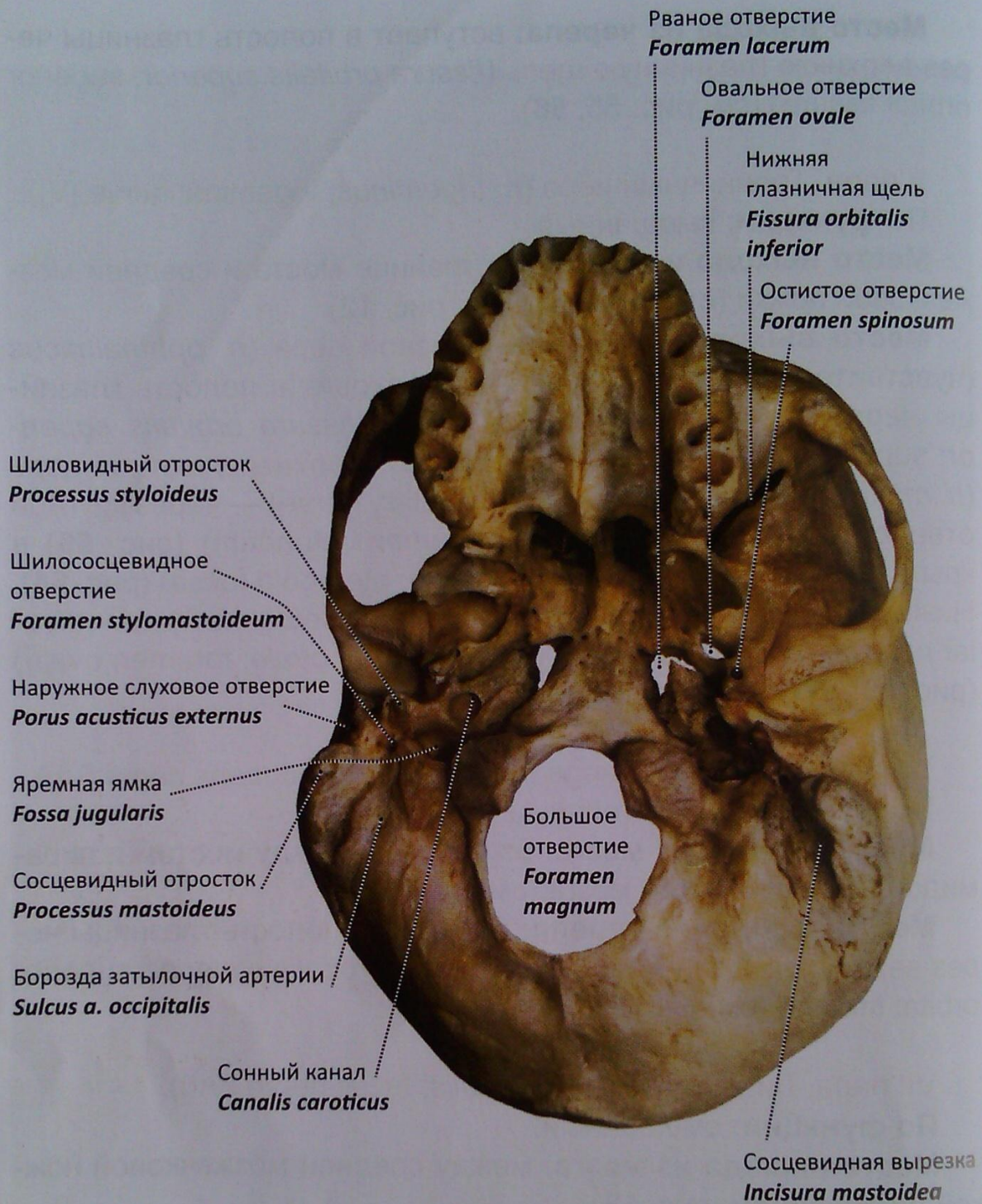
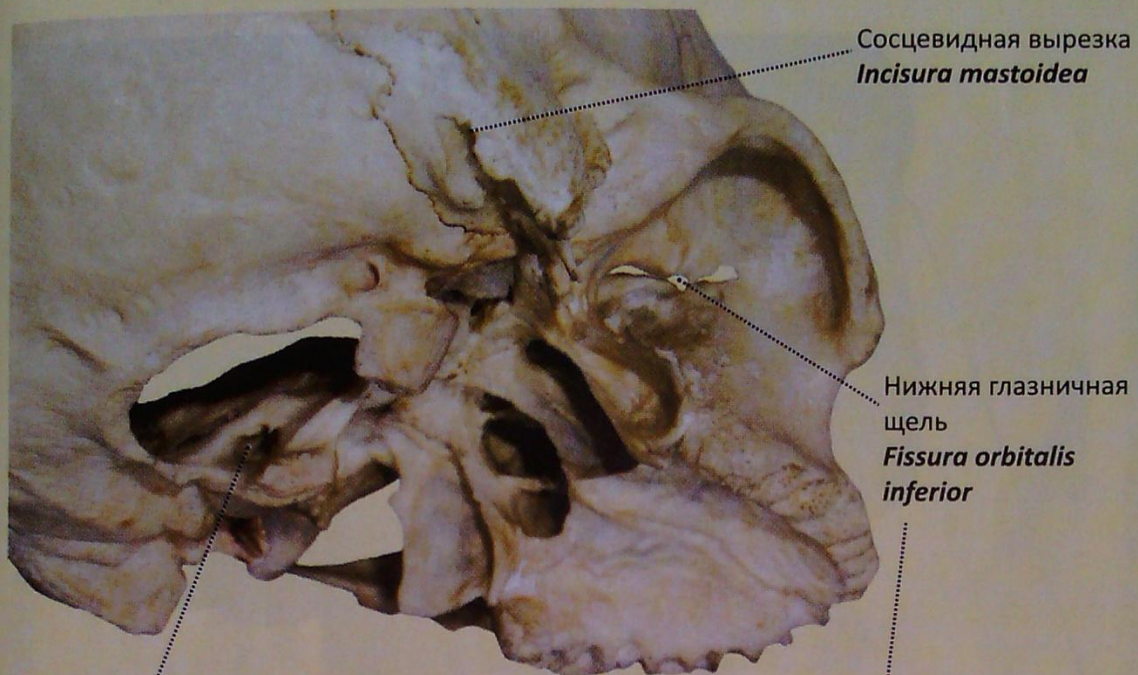


Рис. 53. Наружное основание черепа. Топография отверстий.
Вид снизу

Место входа в мозг: между мостом и оливой продолговатого мозга (см. рис. 12).

Место входа в полость черепа: внутреннее слуховое отверстие (*porus acusticus internus*; *internal acoustic opening*) (см. рис. 58).



Затылочный мыщелок
Condylus occipitalis

Подъязычный канал
Canalis hypoglossi

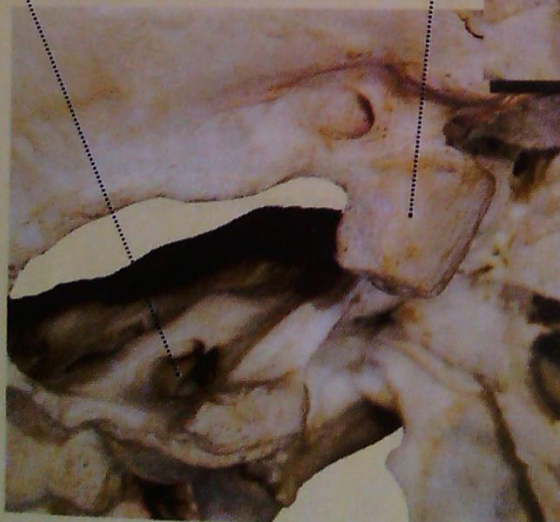
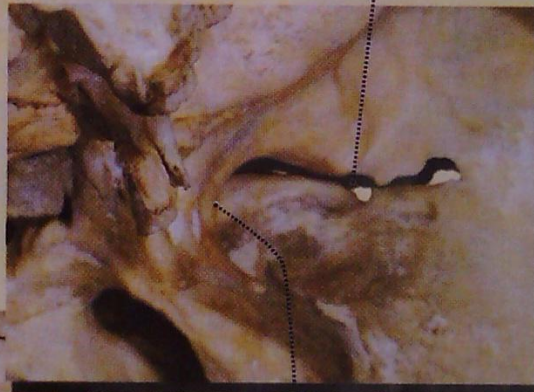
Рис. 54. Наружное основание черепа. Топография отверстий

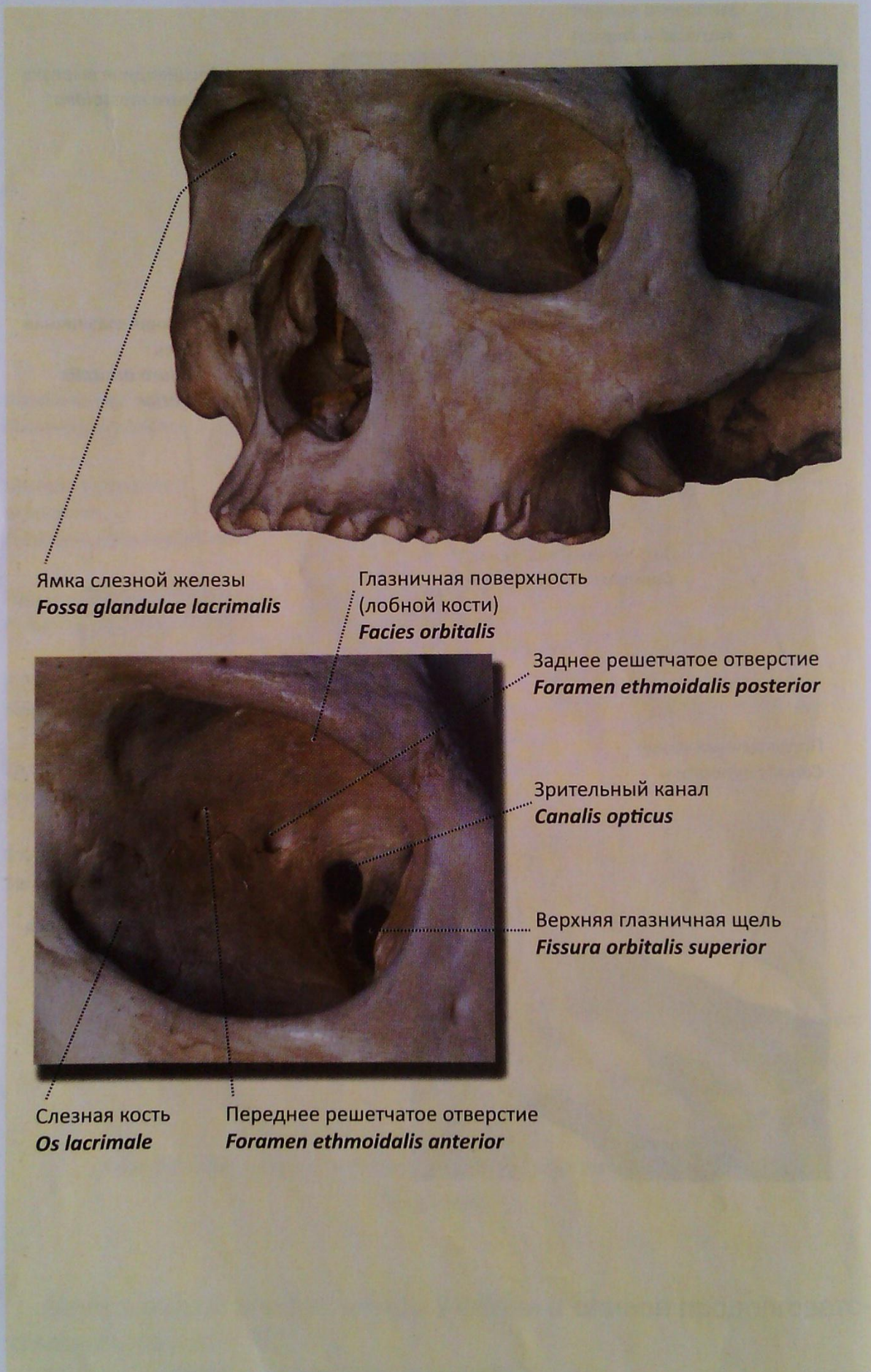


Рис. 55. Глазница. Стенки, сообщения

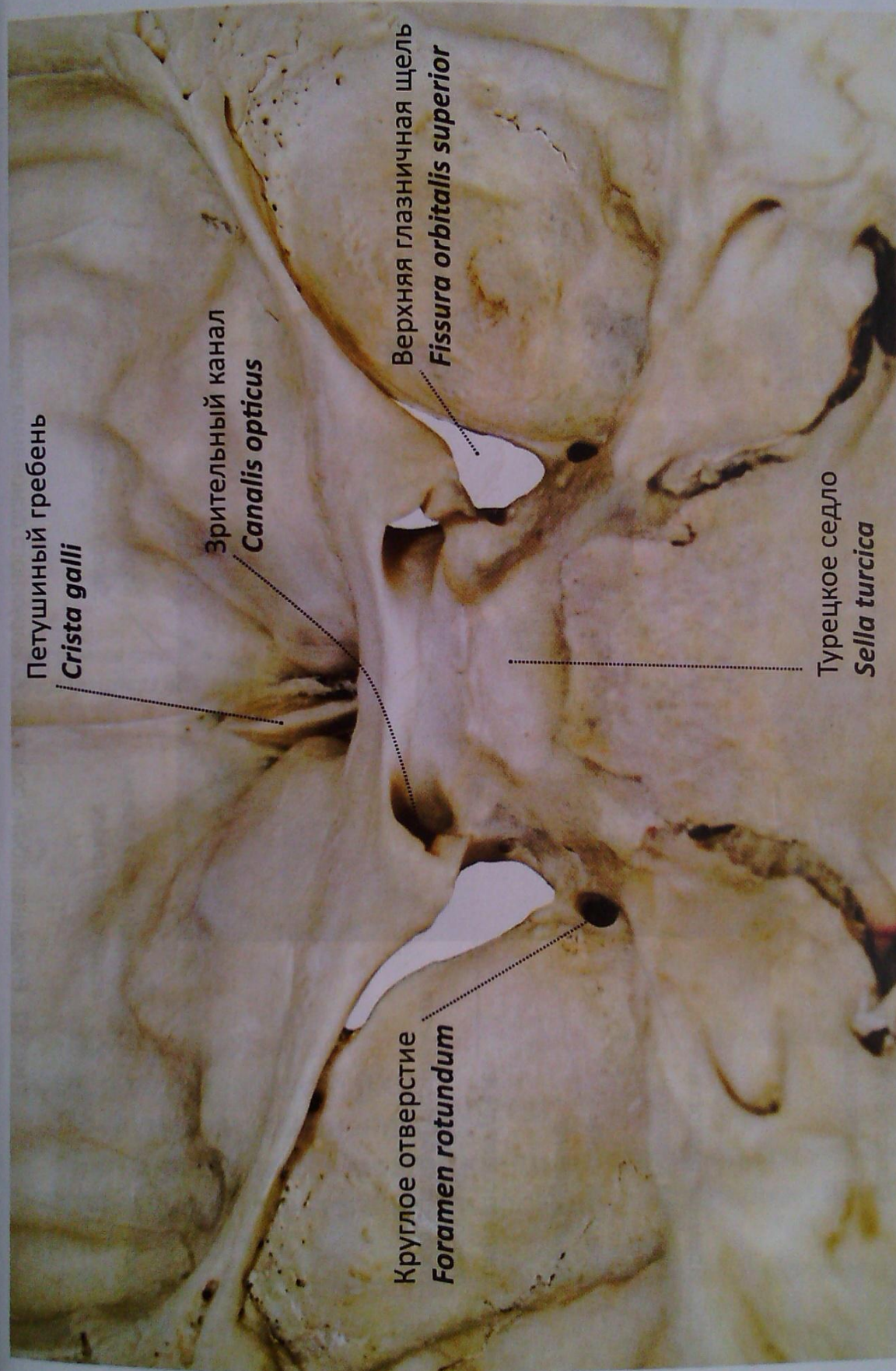


Рис. 56. Внутреннее основание черепа. Клиновидная, лобная кости. Вид несколько сзади и сверху

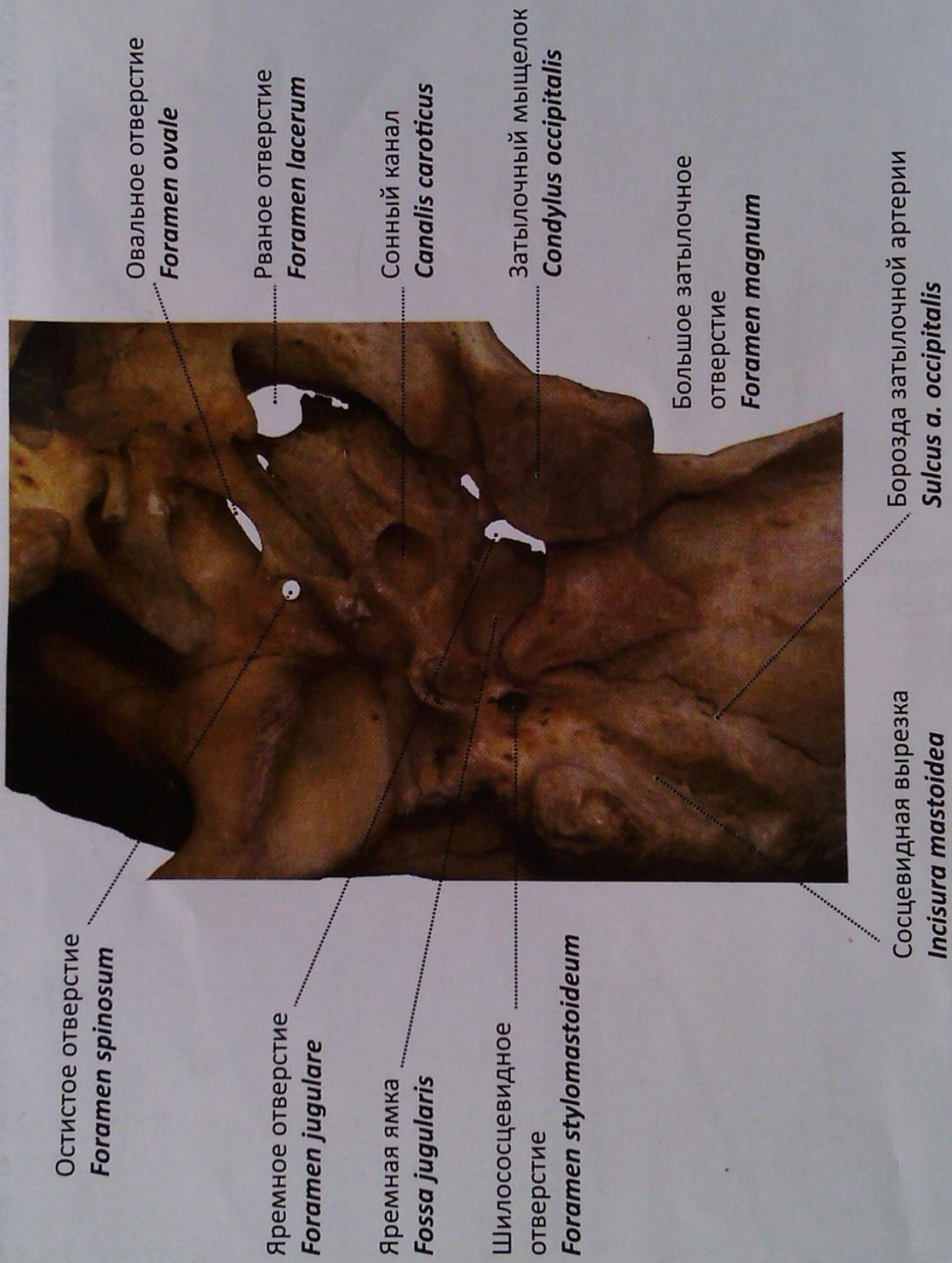


Рис. 57. Височная кость со стороны наружного основания черепа

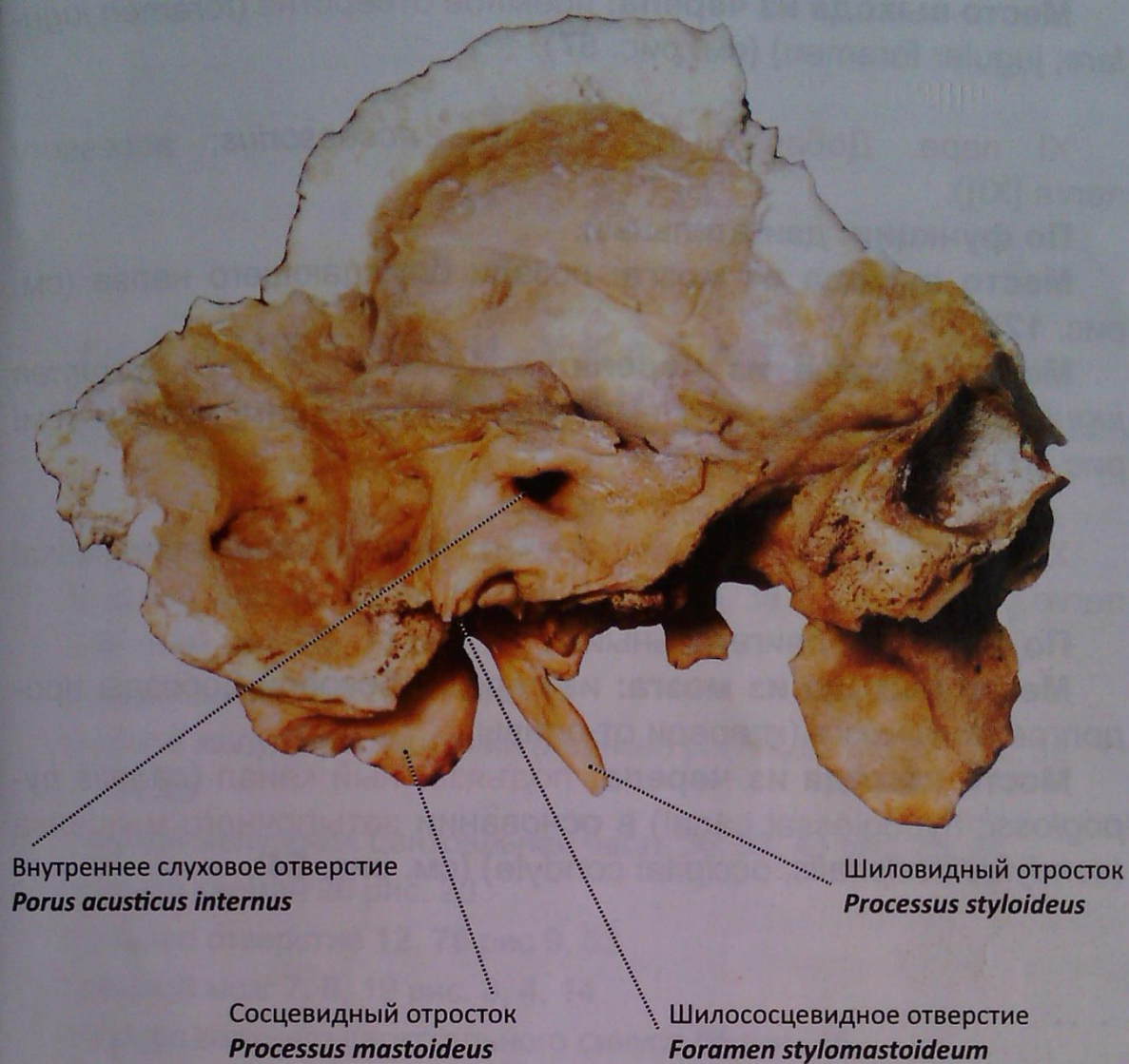


Рис. 58. Височная кость.

Вид со стороны полости черепа

IX пара. Языкоглоточный нерв (*n. glossopharyngeus*; glossopharyngeal nerve [IX]).

По функции: смешанный.

Место выхода из мозга: кзади от оливы из заднебоковой борозды продолговатого мозга; позади преддверно-улиткового нерва (см. рис. 12).

Место выхода из черепа: **яремное отверстие** (*foramen jugulare*; jugular foramen) (см. рис. 57).

X пара. Блуждающий нерв (*n. vagus*; vagus nerve [X]).

По функции: смешанный.

Место выхода из мозга: из заднебоковой борозды продолговатого мозга, позади языкоглоточного нерва (см. рис. 12).

Место выхода из черепа: яремное отверстие (*foramen jugulare; jugular foramen*) (см. рис. 57).

XI пара. Добавочный нерв (*n. accessorius; accessory nerve [XI]*).

По функции: двигательный.

Место выхода из мозга: позади блуждающего нерва (см. рис. 12).

Место выхода из черепа: яремное отверстие (*foramen jugulare; jugular foramen*) вместе с блуждающим нервом (см. рис. 57).

XII пара. Подъязычный нерв (*n. hypoglossus; hypoglossal nerve [XII]*).

По функции: двигательный.

Место выхода из мозга: из переднебоковой борозды продолговатого мозга (кпереди от оливы).

Место выхода из черепа: подъязычный канал (*canalis hypoglossi; hypoglossal canal*) в основании затылочного мыщелка (*condylus occipitalis; occipital condyle*) (см. рис. 54).

ПРЕДМЕТНЫЙ УКАЗАТЕЛЬ INDEX TERMINORUM

- Белое вещество **25** рис.17, 19, 43
Бледный шар 33, 38, 41, **59** рис. 24, 27, 28, 38
Блоковый нерв 32, **73** рис. 23, 24
Блуждающий нерв 16, **81** рис. 12
Боковой желудочек передний (лобный) рог 33, **53**, 60 рис. 24, 38, 39, 43
Боковой желудочек центральная часть 36, **53**, 41 рис. 25, 28
Боковой карман **26** рис. 20
Большое отверстие **12**, **76** рис 9, 53
Большой мозг 7, **8**, 19 рис. 3, 4, 14
Борозда верхнего сагиттального синуса **65** рис. 48
Борозда затылочной артерии 76, **80** рис. 53, 57
Борозда мозолистого тела **49** рис. 34
Борозда поперечного синуса 64, **65** рис. 47, 48
Борозда сигмовидного синуса 64, **65** рис. 47, 48
Бугорок клиновидного ядра **17**
Бугорок тонкого ядра **17**
Валик мозолистого тела 19, 37, 38, 43, **44**, 46, 54, 55 рис. 14, 26, 27, 29,30, 31, 38, 39
Вентральная поверхность моста **18**, 20
Верхние мозжечковые ножки **25**, 26 рис. 20, 21
Верхние холмики **30**, 31, 32, 33 рис. 22, 23, 24
Верхний каменистый синус **63** рис. 47
Верхний мозговой парус 24, 26, **29**, 43 рис. 18, 20, 29
Верхний сагиттальный синус **63**, 64 рис. 47
Верхняя артерия мозжечка 70, **72** рис. 51
Верхняя височная борозда **48** рис. 33
Верхняя височная извилина **48** рис. 33

- Верхняя глазничная щель **78**, 79 рис. 55, 56
- Верхняя лобная борозда **47**, 48, 50 рис. 32, 33, 35
- Верхняя лобная извилина **47**, 48, 50 рис. 32, 33, 35
- Верхняя мозжечковая ножка 19, **25**, 26, 27, 28 рис. 14, 20, 21
- Верхняя теменная долька **47**, **48** рис. 32, 33
- Вестибулярное поле **26** рис. 20
- Височный (нижний) рог бокового желудочка 19, 36, **53** рис. 14, 25
- Внутреннее основание черепа **10**, 12, 64 рис. 9, 47
- Внутреннее слуховое отверстие **75**, 79 рис. 56, 58
- Внутренние вены мозга **46** рис. 31
- Внутренняя капсула 33, 36, 54, 56, **59**, 60 рис. 24, 25, 38, 40, 43
- Внутренняя сонная артерия **41**, 67, 70 рис. 28, 50
- Водопровод мозга 8, 31, **34**, 43 рис. 4, 22, 29
- Воронка **6** рис. 2
- Гипоталамус (гипоталамическая область) 7, 8, 35, **39** рис. 3, 4
- Гиппокамп 19, 36, **53**, 57, 58 рис. 14, 25, 41, 42
- Глазничная поверхность (лобной кости) **78** рис. 55
- Глазной стебелек **6** рис. 2
- Глазодвигательный нерв 18, 31, **73** рис. 13, 22
- Головка хвостатого ядра 33, 37, 54, 55, 56, 58, **59** рис. 24, 26, 38, 39, 40, 42
- Горизонтальная щель мозжечка **20**, 21 рис. 15
- Грануляции паутинной оболочки 55, **69** рис. 39
- Длинная извилина островка **52** рис. 37
- Дно IV желудочка 15, 24, 26, 27, **28** рис. 11, 18, 20, 21
- Дорсальная поверхность моста **20**
- Задние канатики **17**
- Задний мозг 6, 7, 8, 9, **14** рис. 2, 3, 4, 5
- Задний мозговой пузырь 5, 6, **8** рис. 1
- Задняя латеральная борозда **17**
- Задняя мозговая артерия **70**, 71 рис. 51
- Задняя промежуточная борозда **17**
- Задняя соединительная артерия **71** рис. 51
- Задняя срединная борозда **17**
- Задняя черепная ямка **10**, 12, 13 рис. 9, 10
- Затылочная доля 47, 48, **50** рис. 32, 33
- Затылочная чешуя **65** рис. 48
- Затылочный (задний) рог бокового желудочка 19, 38, **53** рис. 14, 27

- Затылочный мышцелок **77**, 80 рис. 54, 57
Затылочный полюс **44**, 47, 48, 61 рис. 30, 32, 33, 44
Зрительный канал **73**, **78**, 79 рис. 55, 56
Зрительный нерв 18, **73** рис. 13
Зрительный перекрест 18, **40**, 41, 43, 67 рис. 13, 28, 29, 50
Зрительный тракт 18, **40**, 73 рис. 13
Зубчатое ядро **23**, 25 рис. 19
Клин **49** рис. 34
Клиновидный пучок **17**
Колено мозолистого тела 37, 38, 43, **45** рис. 26, 27, 29
Конечный мозг 6, 9, **42** рис. 2, 5
Кора мозжечка 23, 26, 27 рис. 17, 20, 21
Кора островка **55**, 59 рис. 39
Короткие извилины островка **52** рис. 37
Красное ядро 31, **34** рис. 22, 25
Круглое отверстие **75**, 79 рис. 56
Крыловидно-нёбная ямка **77** рис. 54
Крыша среднего мозга **30**, 31 рис. 22
Листки мозжечка **22**, 23 рис. 17
Лицевой бугорок 26, 27, **28** рис. 20, 21
Лицевой нерв 6, 16, **75** рис. 2, 12
Лобный полюс **44**, 47 рис. 30, 32
Медиальная петля **19** рис. 14
Медиальное ядро **36** рис. 25
Межжелудочковое отверстие **43**, 55 рис. 29, 39
Межножковая цистерна **68** рис. 50
Межножковая ямка **18**, 31, 67, 73 рис. 13, 22, 50
Межпещеристый синус **64** рис. 47
Межталамическое сращение **33**, 36, 43 рис. 24, 25, 29
Мозговое тело (белое вещество) **23** рис. 17
Мозжечково-мозговая цистерна **66** рис. 49
Мозжечок 8, **20** рис. 4, 10, 15-18
Мозолистое тело **44** рис. 28, 29, 30, 31, 39
Морской конек — см. Гиппокамп
Мост 8, 15, 16, **18** рис. 4, 11, 12, 13, 29
Наружная капсула 33, 54, **60** рис. 24, 38
Наружное слуховое отверстие **76** рис. 53
Наружные дугообразные волокна **16** рис. 12

- Нижние холмики **30**, 32, 33 рис. 23, 24
Нижний каменистый синус **72** рис. 47, 48
Нижняя височная борозда **48** рис. 33
Нижняя височная извилина **48** рис. 33
Нижняя глазничная щель **76**, 77 рис. 53, 54
Нижняя лобная борозда **47**, 50 рис. 32, 35
Нижняя лобная извилина **47**, 50 рис. 32, 35
Нижняя мозжечковая ножка **17** рис. 20, 21
Нижняя теменная долька **48** рис. 33
Ножка гиппокампа **57**, 58 рис. 41, 42
Ножка мозга **8**, **18**, 31, 43 рис. 4, 13, 22, 29
Ножка свода **46** рис. 31
Обонятельная луковица **41**, **42**, **73** рис. 28
Обонятельный тракт **18**, **42**, **73** рис. 13
Обонятельный треугольник **18**, **42**, **73** рис. 13
Овальное отверстие **75**, 76, 80 рис. 53, 57
Ограда **33**, 38, 54, **59** рис. 24, 27, 38
Олива **14**, 16 рис. 12
Основная артерия **71** рис. 51
Основная (**базилярная**) борозда **20**, 16 рис. 12
Основное сплетение **64** рис. 47
Остистое отверстие **76**, 80 рис. 53, 57
Островок **33**, 37, **50** рис. 24, 26
Отводящий нерв **16**, **75** рис. 12
Передний мозг **6**, 8, **35** рис. 2, 4
Передний мозговой пузырь **5**, 6, 7 рис. 1
Передняя гипоталамическая область **35**, **39**
Передняя латеральная борозда **16** рис. 12
Передняя мозговая артерия **56**, 60, **70**, 71 рис. 40, 43, 51
Передняя соединительная артерия **70**, 71 рис. 51
Передняя спайка **33**, 43 рис. 24, 29
Передняя черепная ямка **10**, 12, 13 рис. 9, 10
Перекрест пирамид **14**, 16 рис. 12
Перешеек ромбовидного мозга **6** рис. 2
Петушиный гребень **74**, 79 рис. 52, 56
Пещеристый синус **64** рис. 47
Пирамида продолговатого мозга **14** рис. 12
Пирамидный путь **24** рис. 18

- Пластинка крыши **30**
- Поводки **33, 39, 54** рис. 24, 38
- Подъязычный канал **77, 82** рис. 54
- Позвоночная артерия **71** рис. 51
- Покрышка **20, 31** рис. 22
- Полость прозрачной перегородки **33, 45, 56** рис. 24, 40
- Полушария мозжечка **20, 21** рис. 15
- Поперечная щель мозга **21** рис. 15
- Поперечные волокна моста **19** рис. 14
- Поперечный синус **63, 64, 65** рис. 47, 48
- Постцентральная борозда **47, 48** рис. 32, 33
- Постцентральная извилина **47, 48** рис. 32, 33
- Поясная борозда **49** рис. 34
- Поясная извилина **49** рис. 34
- Правое полушарие мозжечка **20, 21** рис. 15
- Преддверно-улитковый нерв **6, 16, 75** рис. 2, 12
- Предклинье **49** рис. 34
- Прецентральная борозда **47, 48** рис. 32, 33
- Прецентральная извилина **47, 48** рис. 32, 33
- Пробковидное ядро **23** рис. 19
- Продолговатый мозг **6, 8, 9, 14, 15** рис. 2, 4, 5, 11
- Продольная щель большого мозга **19, 36, 37, 38, 41, 44** рис. 14, 25, 26, 27, 28, 30
- Продольные волокна моста **19** рис. 14
- Прозрачная перегородка **33, 45, 56** рис. 24, 40
- Промежуточный мозг **6, 8, 9, 35** рис. 2, 4, 5
- Рваное отверстие **76, 80** рис. 53, 57
- Решетчатая пластинка **73, 74** рис. 52
- Ромбовидный (задний) мозг **6, 7, 8, 9, 14** рис. 2, 3, 4, 5
- Ручка верхнего холмика **33** рис. 24
- Ручка нижнего холмика **33** рис. 24
- Самая наружная капсула **33, 54, 59** рис. 24, 38
- Свод **36, 40, 41, 43, 45** рис. 25, 28, 29
- Серое вещество **39, 60** рис. 43
- Серый бугор **18, 40** рис. 13
- Сигмовидный синус **63, 64, 65** рис. 47, 48
- Скат **65** рис. 48
- Скорлупа **33, 38, 41, 54, 55, 58, 59** рис. 24, 27, 28, 38, 39, 42

- Слезная кость **78** рис.55
- Сонный канал **76**, 80 рис. 53, 57
- Сосудистая основа III желудочка **24**, **36**, 46 рис. 18, 25, 31
- Сосудистая основа IV желудочка **29** рис. 11, 18, 20, 29
- Сосудистое сплетение IV желудочка 27, **43** рис. 29, 21
- Сосудистое сплетение бокового желудочка 38, 55, **57**, 58 рис.27, 39, 41, 42
- Сосцевидная вырезка 76, **77**, 80 рис. 53, 54, 57
- Сосцевидно-таламический пучок **41** рис. 28
- Сосцевидные тела **18**, 43, 49 рис. 13, 29, 34
- Сосцевидный отросток **76**, 81 рис. 53, 58
- Спайка поводков 33, **40** рис. 24
- Спинной мозг 6 рис. 2
- Спинально-мозговая жидкость 6, **69**
- Срединная борозда **26**, 27, 28 рис. 20, 21
- Срединное возвышение **26**, 27, 28 рис. 20, 21
- Средние мозжечковые ножки **18**, 28 рис. 13
- Средний мозг 6, 7, 8, 9, **30**, 31 рис. 2, 3, 4, 5, 22
- Средний мозговой пузырь 5, 6, **8** рис. 1
- Средняя височная извилина **48** рис. 33
- Средняя лобная извилина **47**, 50 рис. 32, 35
- Средняя мозговая артерия **70**, 71 рис. 51
- Средняя черепная ямка **10** рис. 9, 10
- Ствол мозолистого тела 43, 44, **45**, 49, 55, 58 рис. 29, 30, 34, 39, 42
- Столб свода **38** рис. 27
- Таламус 8, 32, 33, **35**, 37 рис. 4, 23, 24, 26
- Тело хвостатого ядра 37, **59** рис. 26
- Теменно-затылочная борозда 49 рис. 34
- Трапецевидное тело **20** рис. 14
- Третий желудочек 33, 36, 37, 38, **40**, 41, 55 рис. 24, 25, 26, 27, 28, 39
- Треугольник блуждающего нерва **26** рис. 20
- Треугольник поводка 33, 38, **39**, 54 рис. 24, 27, 38
- Треугольник подъязычного нерва **26** рис. 20
- Тройничный нерв 6, 16, **75** рис. 2, 12
- Турецкое седло 65, **79** рис. 56
- Узелок **22**
- Хвост хвостатого ядра 37, **59** рис. 26
- Хвостатое ядро 36, 37, 41, **59** рис. 25, 26, 28

- Центральная борозда **47**, 48 рис. 32, 33
Центральное серое вещество 31, **34** рис. 22
Цистерна перекреста **68** рис. 50
Червь мозжечка 8, **20**, 21, 22 - 25 рис. 4, 15 -19
Черное вещество 31, **34**, 36 рис. 22, 25
Четвертый желудочек 8, **28**, 43, 49 рис. 4, 11
Чечевицеобразное ядро 33, 54, 56, **59** рис. 24, 38, 40
Шиловидный отросток **76**, 81 рис. 53, 58
Шилососцевидное отверстие **75**, 76, 80, 81 рис. 53, 57, 58
Шишковидное тело **19**, 32, 33, 43 рис. 14, 23, 24, 29
Шов моста **19** рис. 14
Щели мозжечка **23** рис. 17
Эпиталамическая спайка **40**, 41, 43 рис. 28, 29
Ядро оливы 15, **17**, 43 рис. 11, 29
Языкоглоточный нерв 16, **75** рис. 12
Ямка слезной железы **78** рис. 55
Яремная ямка **76**, 80 рис. 53, 57
Яремное отверстие 76, **80**, 81 рис. 57
- A. basilaris **71** рис. 51
A. carotis interna **41**, 67, 70 рис. 28, 50
A. cerebelli superior 70, **72** рис. 51
A. cerebri anterior 56, 60, **70**, 71 рис. 40, 43, 51
A. cerebri media **70**, 71 рис. 51
A. cerebri posterior **70**, 71 рис. 51
A. communicans anterior **70**, 71 рис. 51
A. communicans posterior **71** рис. 51
A. vertebralis **71** рис. 51
Adhesio interthalamica **33**, 36, 43 рис. 24, 25, 29
Aqueductus mesencephali (cerebri) 8, 31, **34**, 43 рис. 4, 22, 29
Area vestibularis **26** рис. 20
Basis cranii interna **10**, 12, 64 рис. 9, 47
Brachium colliculi inferioris **33** рис. 24
Brachium colliculi superioris **33** рис. 24
Bulbus olfactorius 41, **42**, **73** рис. 28
Canalis caroticus **76**, 80 рис. 53, 57
Canalis hypoglossi 77, **82** рис. 54
Canalis opticus 73, **78**, 79 рис. 55, 56 Capsula externa 33, 54, **60** рис. 24, 38

- Capsula extrema 33, 54, **59** рис. 24, 38
Capsula interna 33, 36, 54, 56, **59**, 60 рис. 24, 25, 38, 40, 43
Caput nuclei caudati 33, 37, 54, 55, 56, 58, **59** рис. 24, 26, 38, 39, 40, 42
Cauda nuclei caudati 37, **59** рис. 26
Cavum septi pellucidi 33, **45**, 56 рис. 24, 40
Cerebellum 8, **20** рис. 4, 10, 15-18
Cerebrum 7, **8**, 19 рис. 3, 4, 14
Chiasma opticum 18, **40**, 41, 43, 67 рис. 13, 28, 29, 50
Cisterna cerebellomedullaris **66** рис. 49 Cisterna interpeduncularis **68**
рис. 50 Cisterna chiasmatis **68** рис. 50
Clastrum 33, 38, 54, **59** рис. 24, 27, 38
Clivus **65** рис. 48
Colliculi inferiores **30**, 32, 33 рис. 23, 24
Colliculi superiores **30**, 31, 32, 33 рис. 22, 23, 24
Colliculus facialis 26, 27, **28** рис. 20, 21
Columna fornicis **38** рис. 27
Commissura habenularum 33, **40** рис. 24
Commissura epithalamica **33**, 36, 43 рис. 24, 25, 29
Commissura rostralis (anterior) 33, 43 рис. 24, 29
Condylus occipitalis **77**, 80 рис. 54, 57
Cornu occipitale (posterius) ventriculi lateralis 19, 38, **53** рис. 14, 27
Cornu temporale (inferius) ventriculi lateralis 19, 36, **53** рис. 14, 25
Corpora mamillaria **18**, 43, 49 рис. 13, 29, 34
Corpus callosum **44** рис. 28, 29, 30, 31, 39
Corpus medullare **23** рис. 17
Corpus nuclei caudati 37, **59** рис. 26
Corpus pineale **19**, 32, 33, 43 рис. 14, 23, 24, 29
Corpus trapezoideum **20** рис. 14
Cortex cerebelli 23, 26, 27 рис. 17, 20, 21
Cortex insulae **55**, 59 рис. 39
Crista galli **74**, 79 рис. 52, 56
Crus (Pedunculus) cerebri 8, **18**, 31, 43 рис. 4, 13, 22, 29
Crus fornicis **46** рис. 31
Cuneus **49** рис. 34
Decussatio pyramidum **14**, 16 рис. 12
Diencephalon 6, 8, 9, **35** рис. 2, 4, 5
Eminentia medialis **26**, 27, 28 рис. 20, 21
Facies orbitalis **78** рис. 55

- Fasciculus cuneatus **17**
Fasciculus mamillothalamicus **41** рис. 28
Fibrae arcuatae externae **16** рис. 12
Fibrae pontis longitudinales **19** рис. 14
Fibrae pontis transversae **19** рис. 14
Fissura horizontalis cerebelli **20, 21** рис. 15
Fissura longitudinalis cerebri 19, 36, 37, 38, 41, **44** рис. 14, 25, 26, 27, 28, 30
Fissura orbitalis inferior **76, 77** рис. 53, 54
Fissura orbitalis superior **78, 79** рис. 55, 56
Fissura transversa cerebri **21** рис. 15
Fissurae cerebelli **23** рис. 17
Folia cerebelli **22, 23** рис. 17
Foramen interventriculare **43, 55** рис. 29, 39
Foramen jugulare **76, 80, 81** рис. 57
Foramen lacerum **76, 80** рис. 53, 57
Foramen magnum **12, 76** рис. 9, 53
Foramen ovale **75, 76, 80** рис. 53, 57
Foramen rotundum **75, 79** рис. 56
Foramen spinosum **76, 80** рис. 53, 57
Foramen stylomastoideum **75, 76, 80, 81** рис. 53, 57, 58
Fornix 36, 40, 41, 43, **45** рис. 25, 28, 29
Fossa cranii anterior **10, 12, 13** рис. 9, 10
Fossa cranii media **10** рис. 9, 10
Fossa cranii posterior **10, 12, 13** рис. 9, 10
Fossa glandulae lacrimalis **78** рис. 55
Fossa interpeduncularis **18, 31, 67, 73** рис. 13, 22, 50
Fossa jugularis **76, 80** рис. 53, 57
Fossa pterygopalatina **77** рис. 54
Funiculus posterior **17**
Genu corporis callosi 37, 38, 43, **45** рис. 26, 27, 29
Globus pallidus 33, 38, 41, **59** рис. 24, 27, 28, 38
Granulationes arachnoideales 55, **69** рис. 39
Gyri breves insulae **52** рис. 37
Gyrus cinguli **49** рис. 34
Gyrus frontalis inferior **47, 50** рис. 32, 35
Gyrus frontalis medius **47, 50** рис. 32, 35
Gyrus frontalis superior **47, 48, 50** рис. 32, 33, 35

- Gyrus longus insulae **52** рис. 37
Gyrus postcentralis **47, 48** рис. 32, 33
Gyrus precentralis **47, 48** рис. 32, 33
Gyrus temporalis inferior **48** рис. 33
Gyrus temporalis medius **48** рис. 33
Gyrus temporalis superior **48** рис. 33
Habenulae 33, **39, 54** рис. 24, 38
Hemispheria cerebelli **20, 21** рис. 15
Hippocampus 19, 36, **53, 57, 58** рис. 14, 25, 41, 42
Hypothalamus 7, 8, 35, **39** рис. 3, 4
Incisura mastoidea 76, **77, 80** рис. 53, 54, 57
Infundibulum **6** рис. 2
Insula 33, 37, **50** рис. 24, 26
Isthmus rhombencephali **6** рис. 2
Lamina cribrosa **73, 74** рис. 52
Lamina tecti **30**
Lemniscus medialis **19** рис. 14
Liquor cerebrospinalis 6, **69**
Lobulus parietalis inferior **48** рис. 33
Lobulus parietalis superior **47, 48** рис. 32, 33
Lobus occipitalis 47, 48, **50** рис. 32, 33
Medulla spinalis 6 рис. 2
Mesencephalon 6, 7, 8, 9, **30, 31** рис. 2, 3, 4, 5, 22
Metencephalon 6, 7, 8, 9, **14** рис. 2, 3, 4, 5
Myelencephalon 6, 8, 9, **14, 15** рис. 2, 4, 5, 11
N. abducens (VI) 16, **75** рис. 12
N. facialis (VII) 6, 16, **75** рис. 2, 12
N. glossopharyngeus (IX) 16, **75** рис. 12
N. oculomotorius (III) 18, 31, **73** рис. 13, 22
N. trigeminus (V) 6, 16, **75** рис. 2, 12
N. vagus (X) 16, **81** рис. 12
N. vestibulocochlearis (VIII) 6, 16, **75** рис. 2, 12
N. opticus (II) 18, **73** рис. 13
N. trochlearis (IV) 32, **73** рис. 23, 24
Nodus **22**
Nucleus caudatus 36, 37, 41, **59** рис. 25, 26, 28
Nucleus dentatus **23, 25** рис. 19
Nucleus emboliformis **23** рис. 19

- Nucleus lentiformis 33, 54, 56, **59** рис. 24, 38, 40
Nucleus medialis (thalami) **36** рис. 25
Nucleus olivaris 15, **17**, 43 рис. 11, 29
Nucleus ruber 31, **34** рис. 22, 25
Oliva **14**, 16 рис. 12
Os lacrimale **78** рис. 55
Pars dorsalis pontis **20**
Pars ventralis pontis **18**, 20
Pedunculi cerebellares medii **18**, 28 рис. 13
Pedunculi cerebellares superiores **25**, 26 рис. 20, 21
Pedunculi cerebellares inferiores **17** рис. 20, 21
Pes hippocampi **57**, 58 рис. 41, 42
Plexus basilaris **64** рис. 47
Plexus choroideus ventriculi lateralis 38, 55, **57**, 58 рис. 27, 39, 41, 42
Plexus choroideus ventriculi quarti 27, **43** рис. 29, 21
Polus frontalis **44**, 47 рис. 30, 32
Polus occipitalis **44**, 47, 48, 61 рис. 30, 32, 33, 44
Pons 8, 15, 16, **18** рис. 4, 11, 12, 13, 29
Porus acusticus externus **76** рис. 53
Porus acusticus internus **75**, 79 рис. 56, 58
Precuneus **49** рис. 34
Processus mastoideus **76**, 81 рис. 53, 58
Processus styloideus **76**, 81 рис. 53, 58
Prosencephalon 6, 8, **35** рис. 2, 4
Putamen 33, 38, 41, 54, 55, 58, **59** рис. 24, 27, 28, 38, 39, 42
Pyramis medullae oblongatae **14** рис. 12
Raphe pontis **19** рис. 14
Recessus lateralis **26** рис. 20
Regio hypothalamica anterior **35**, **39**
Rhombencephalon 6, 7, 8, 9, **14** рис. 2, 3, 4, 5
Sella turcica 65, **79** рис. 56
Septum pellucidum 33, **45**, 56 рис. 24, 40
Sinus cavernosus **64** рис. 47
Sinus intercavernosus **64** рис. 47
Sinus petrosus inferior **72** рис. 47, 48
Sinus petrosus superior **63** рис. 47
Sinus sagittalis superior **63**, 64 рис. 47
Sinus sigmoideus **63**, 64, 65 рис. 47, 48

- Sinus transversus **63**, 64, 65 рис. 47, 48
- Splenium corporis callosi 19, 37, 38, 43, **44**, 46, 54, 55 рис. 14, 26, 27, 29, 30, 31, 38, 39
- Squama occipitalis **65** рис. 48
- Substantia alba **25** рис. 17, 19, 43 Substantia grisea 39, **60** рис. 43
- Substantia grisea centralis 31, **34** рис. 22
- Substantia nigra 31, **34**, 36 рис. 22, 25
- Sulcus a. occipitalis 76, **80** рис. 53, 57
- Sulcus basilaris **20**, 16 рис. 12
- Sulcus centralis **47**, 48 рис. 32, 33
- Sulcus cinguli **49** рис. 34
- Sulcus corporis callosi **49** рис. 34
- Sulcus frontalis inferior **47**, 50 рис. 32, 35
- Sulcus frontalis superior **47**, 48, 50 рис. 32, 33, 35
- Sulcus intermedius posterior **17**
- Sulcus lateralis anterior (anterolateralis) **16** рис. 12
- Sulcus medianus **26**, 27, 28 рис. 20, 21
- Sulcus medianus posterior **17**
- Sulcus parietooccipitalis 49 рис. 34
- Sulcus postcentralis **47**, 48 рис. 32, 33
- Sulcus posterolateralis **17**
- Sulcus precentralis **47**, 48 рис. 32, 33
- Sulcus sinus sagittalis superioris **65** рис. 48
- Sulcus sinus sigmoidei 64, **65** рис. 47, 48
- Sulcus sinus transversi 64, **65** рис. 47, 48
- Sulcus temporalis inferior **48** рис. 33
- Sulcus temporalis superior **48** рис. 33
- Tectum mesencephali **30**, 31 рис. 22
- Tegmentum **20**, 31 рис. 22
- Tela choroidea ventriculi quarti **29** рис. 11, 18, 20, 29
- Tela choroidea ventriculi tertii **24**, **36**, 46 рис. 18, 25, 31
- Telencephalon 6, 9, **42** рис. 2, 5
- Thalamus 8, 32, 33, **35**, 37 рис. 4, 23, 24, 26
- Tractus olfactorius 18, **42**, **73** рис. 13
- Tractus opticus 18, **40**, 73 рис. 13
- Tractus pyramidalis **24** рис. 18
- Trigonum habenulae 33, 38, **39**, 54 рис. 24, 27, 38
- Trigonum n. hypoglossi **26** рис. 20

- Trigonum n. vagi **26** рис. 20
Trigonum olfactorium 18, **42**, **73** рис. 13
Truncus corporis callosi 43, 44, **45**, 49, 55, 58 рис. 29, 30, 34, 39, 42
Tuber cinereum 18, **40** рис. 13
Tuberculum nuclei cuneati **17**
Tuberculum nuclei gracilis **17**
Velum medullare rostralis (superius) 24, 26, **29**, 43 рис. 18, 20, 29
Ventriculus lateralis cornu anterius (frontale) 33, **53**, 60 рис. 24, 38, 39, 43
Ventriculus lateralis pars centralis 36, **53**, 41 рис. 25, 28
Ventriculus quartus 8, **28**, 43, 49 рис. 4, 11
Ventriculus tertius 33, 36, 37, 38, **40**, 41, 55 рис. 24, 25, 26, 27, 28, 39
Vermis cerebelli 8, **20**, 21, 22 - 25 рис. 4, 15 -19
Vv. cerebri internaе **46** рис. 31

воздух — — 1000

желез — — 100

черепно-мозговые — — 0-10 н

Белое вещество — 30-35

серое вещество 40-45

объём всей массы — ≈ 1000
клеток

Учебное издание

Максим Петрович Быков

АНАТОМИЯ ГОЛОВНОГО МОЗГА

Фотографический атлас

Главный редактор, канд. мед. наук *Д.Д. Проценко*
Зав. редакцией..... *Н.В. Денежнина*
Ответственный редактор..... *С.В. Косолобова*
Редактор *Е.Б. Родина*
Компьютерная верстка *Э.Ф. Гулямова*
Корректор..... *А.М. Кольцова*

Подписано в печать 25.12.2008 г.

Формат 84x108^{1/32}. Объем 5,04 усл. печ. л./1,5 авт. л.

Бумага мелованная. Печать офсетная.

Гарнитура Ареал.

Тираж 2000 экз. Заказ № 204.

практическая медицина

тел. +7(495) 324-93-29, +7(916)320-01-55, +7 (495)648-34-22

e-mail: medprint@mail.ru, tezey@post.mos.ru, medrel@mail.ru

заказать с доставкой можно на сайте

w w w . m e d p r i n t . r u

ISBN 5-98811-122-X



9 785988 111221

Отпечатано в ОАО «Областная
типография
«Печатный двор»
432049, г. Ульяновск,
ул. Пушкарева, 27.